

**ГАОУ СПО РК «Керченский медицинский колледж
имени Г.К.Петровой»**

**Пособие
для операционных сестёр
(резекция желудка)**

Преподаватель: Т.П. Лебеденко

2015

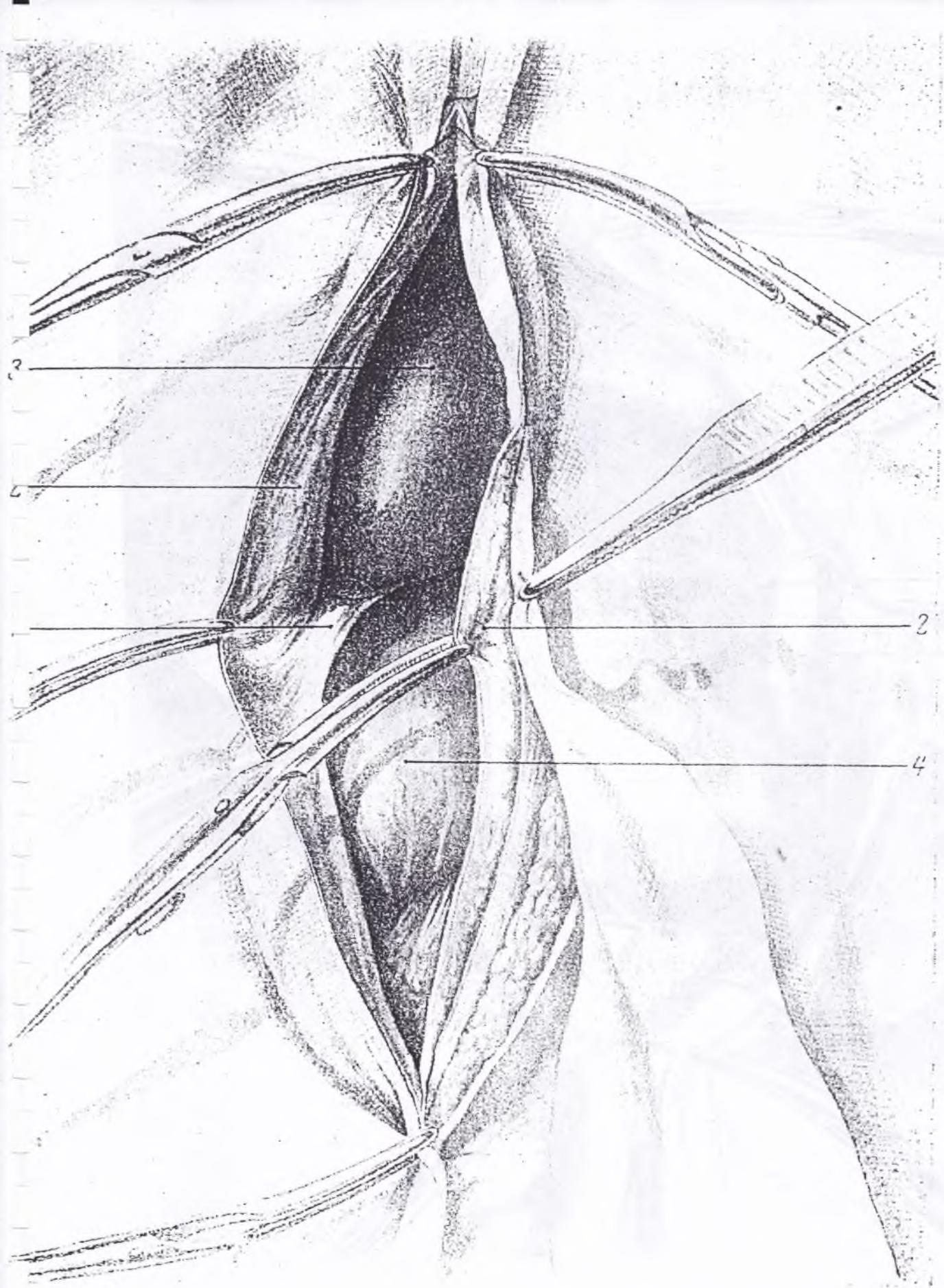


Рис. 2. Вид раны после вскрытия брюшной полости. Фиксация брюшины к простыням.

1 — круглая связка печени; 2 — париетальная брюшина; 3 — печень; 4 — желудок.

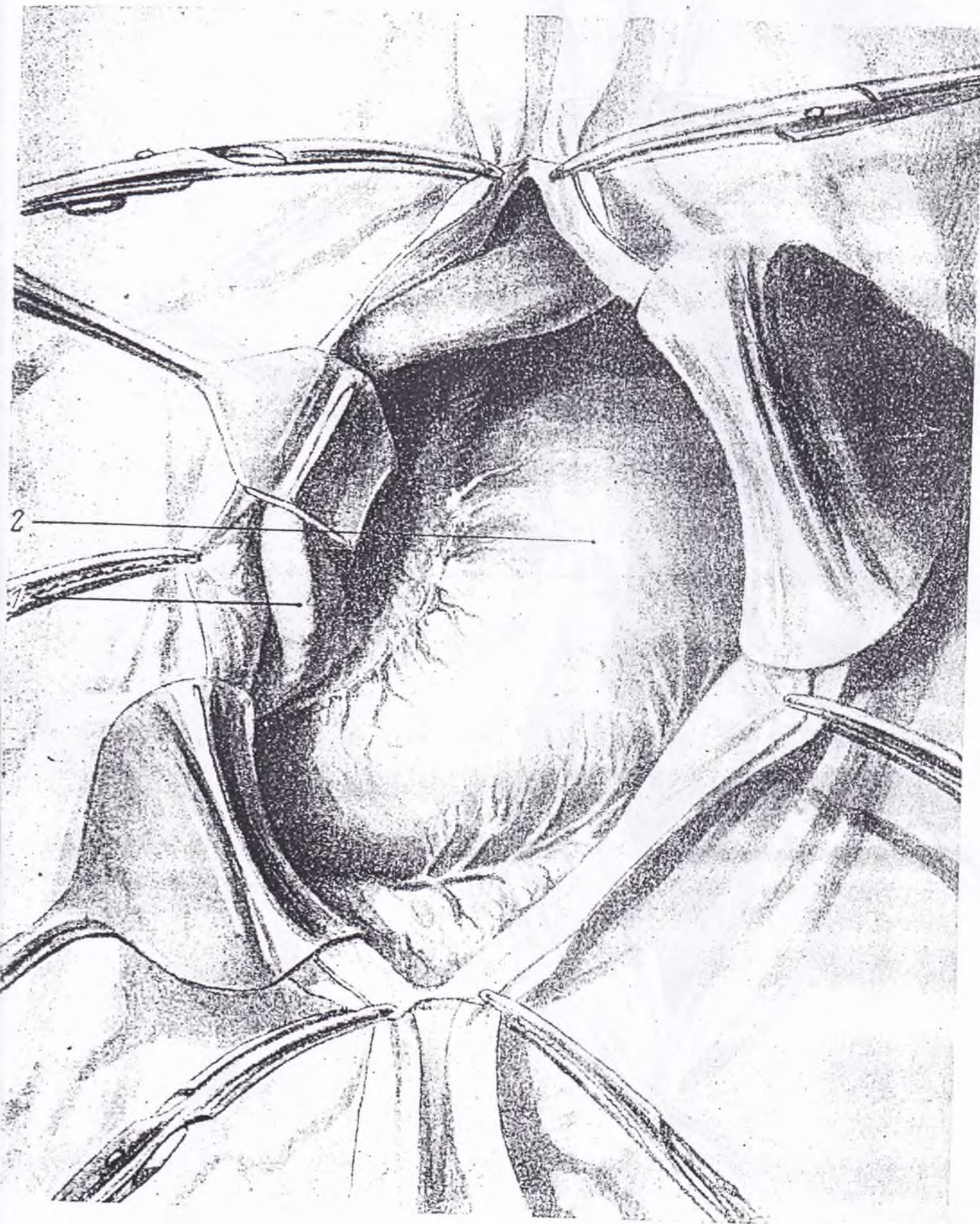


Рис. 3. Обнажение желудка при помощи зеркал.
1 — левая доля печени; 2 — желудок.

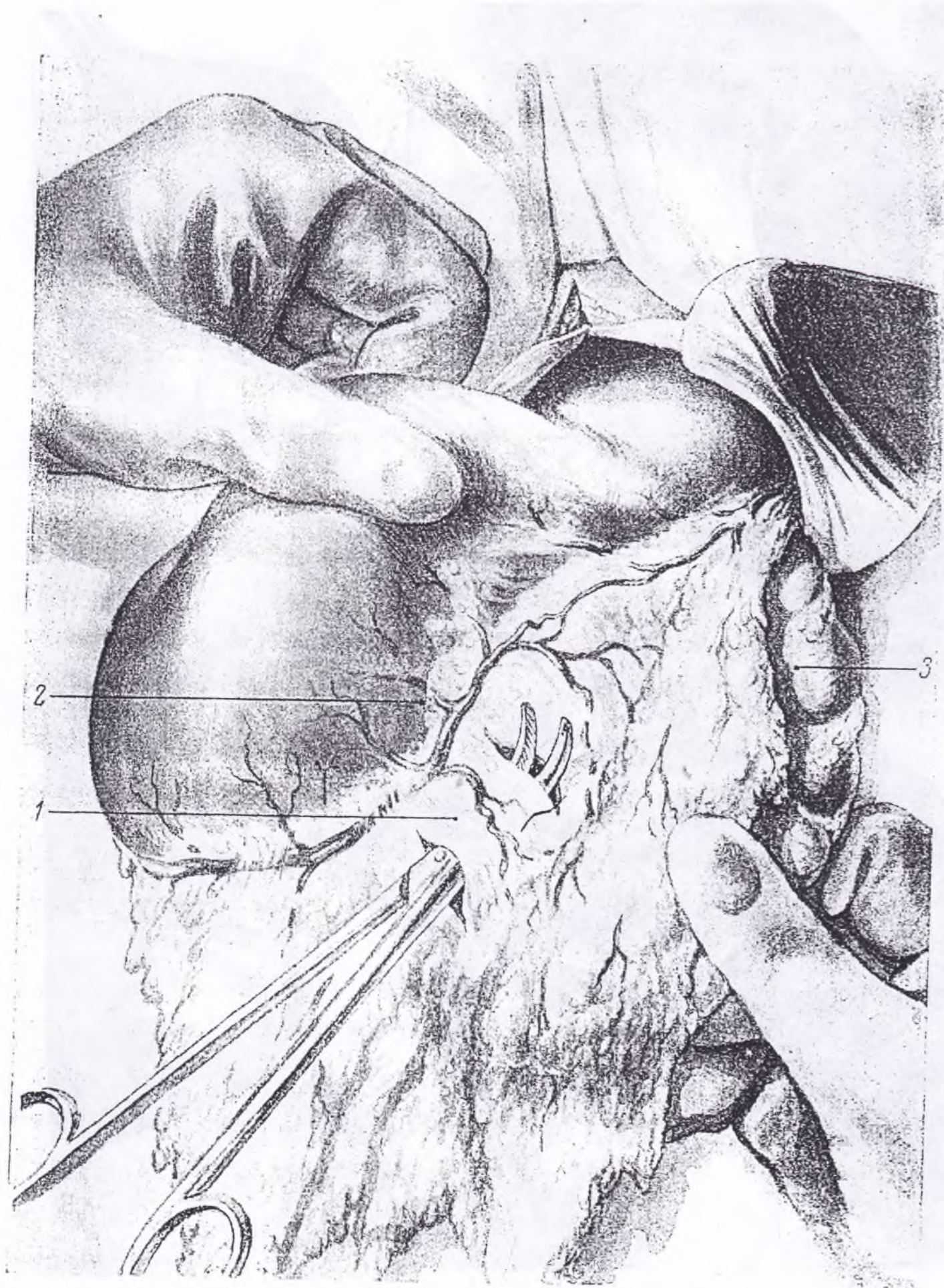


Рис. 4. Подготовка к перевязке сосудов большой кривизны.
1 — lig. gastrocolicum; 2 — большая кривизна желудка; 3 — ободочная кишка.

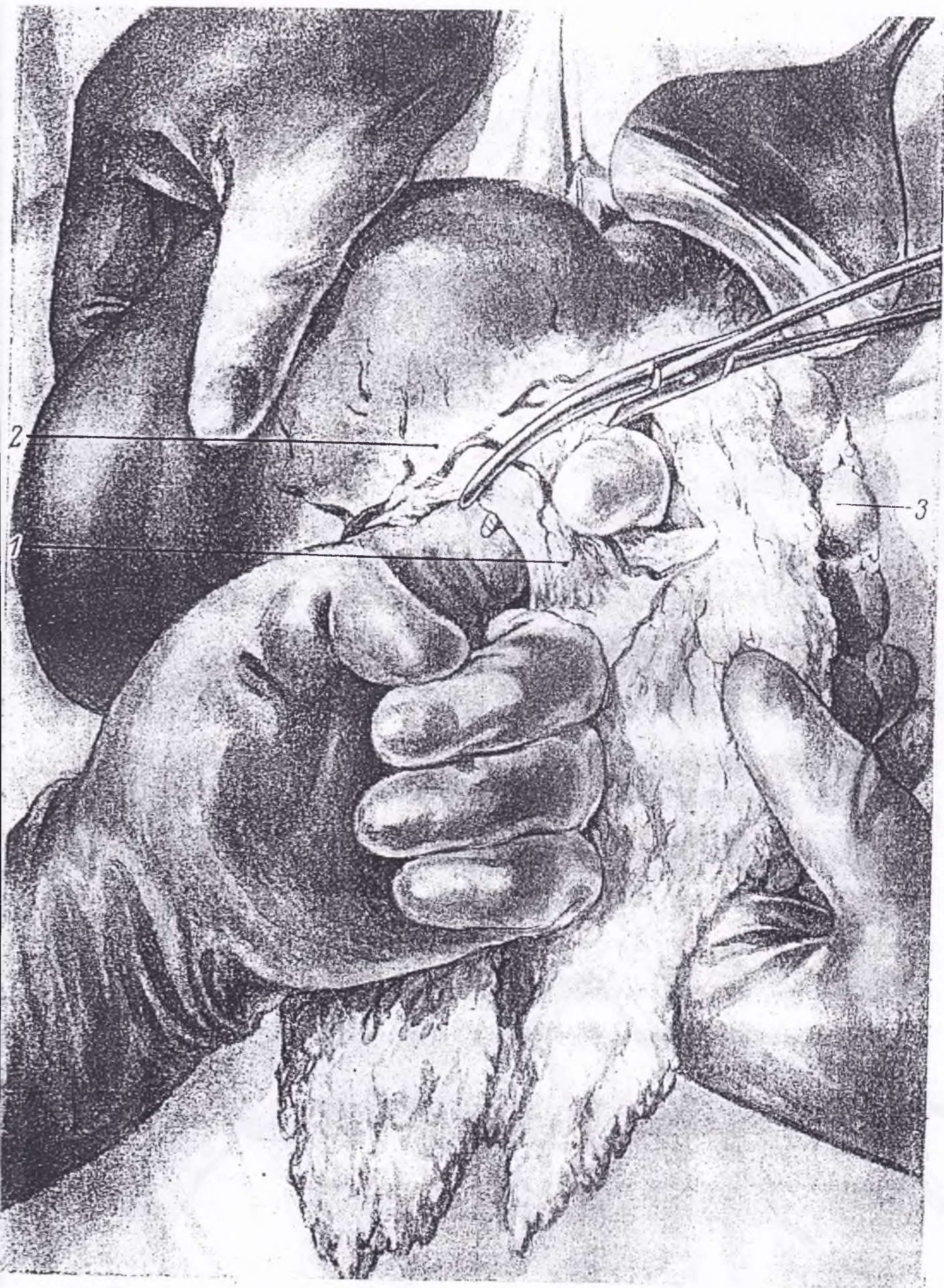

Рис. 5. Подготовка к перевязке сосудов большой кривизны. Момент наложения первого зажима.

1 — lig. gastrocolicum; 2 — большая кривизна желудка; 3 — оболочная кишка.

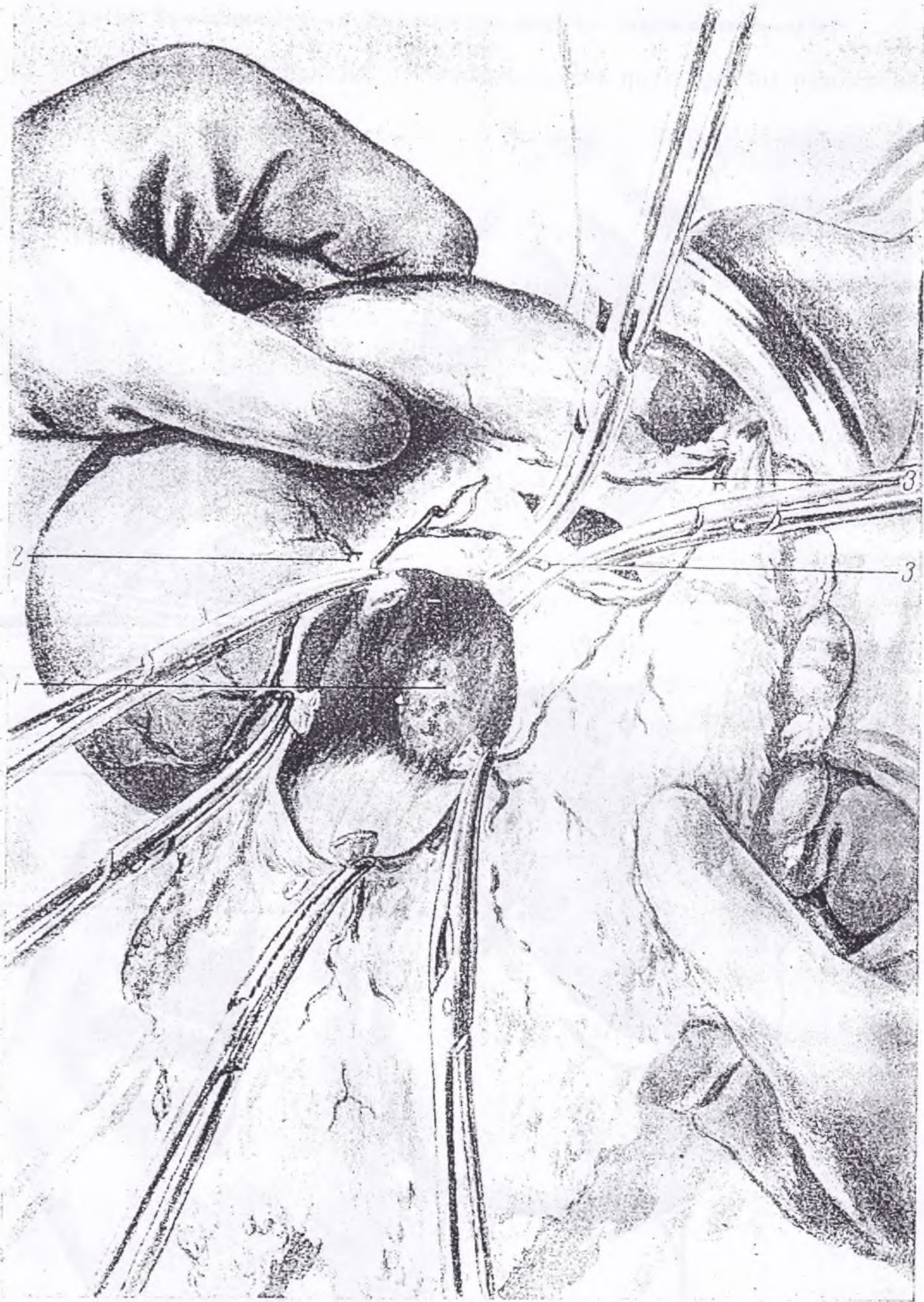
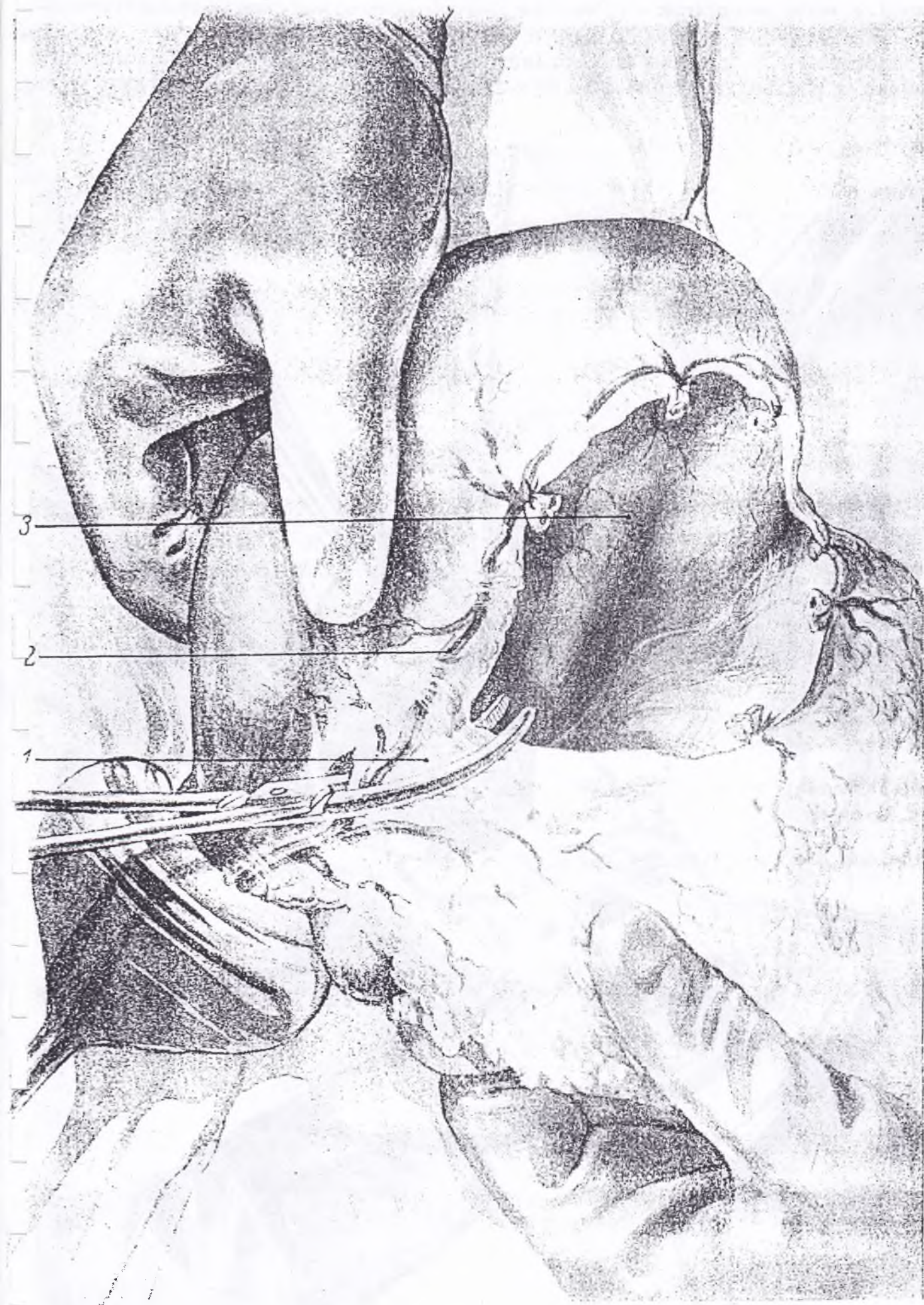


Рис. 6. Вид раны после перевязки и рассечения салниковых ветвей а. gastropiploicae dext. Зажимы наложены на желудочную ветвь а. gastropiploicae sin.

— поджелудочная железа; 2 — большая кривизна желудка; 3 — желудочные ветви а. gastropiploicae sin.



ис. 7. Подготовка к перевязке а. gastroepiploicae dext. Момент наложения зажима.

1 — lig. gastrocolicum; 2 — а. gastroepiploica dext.; 3 — задняя стенка желудка.

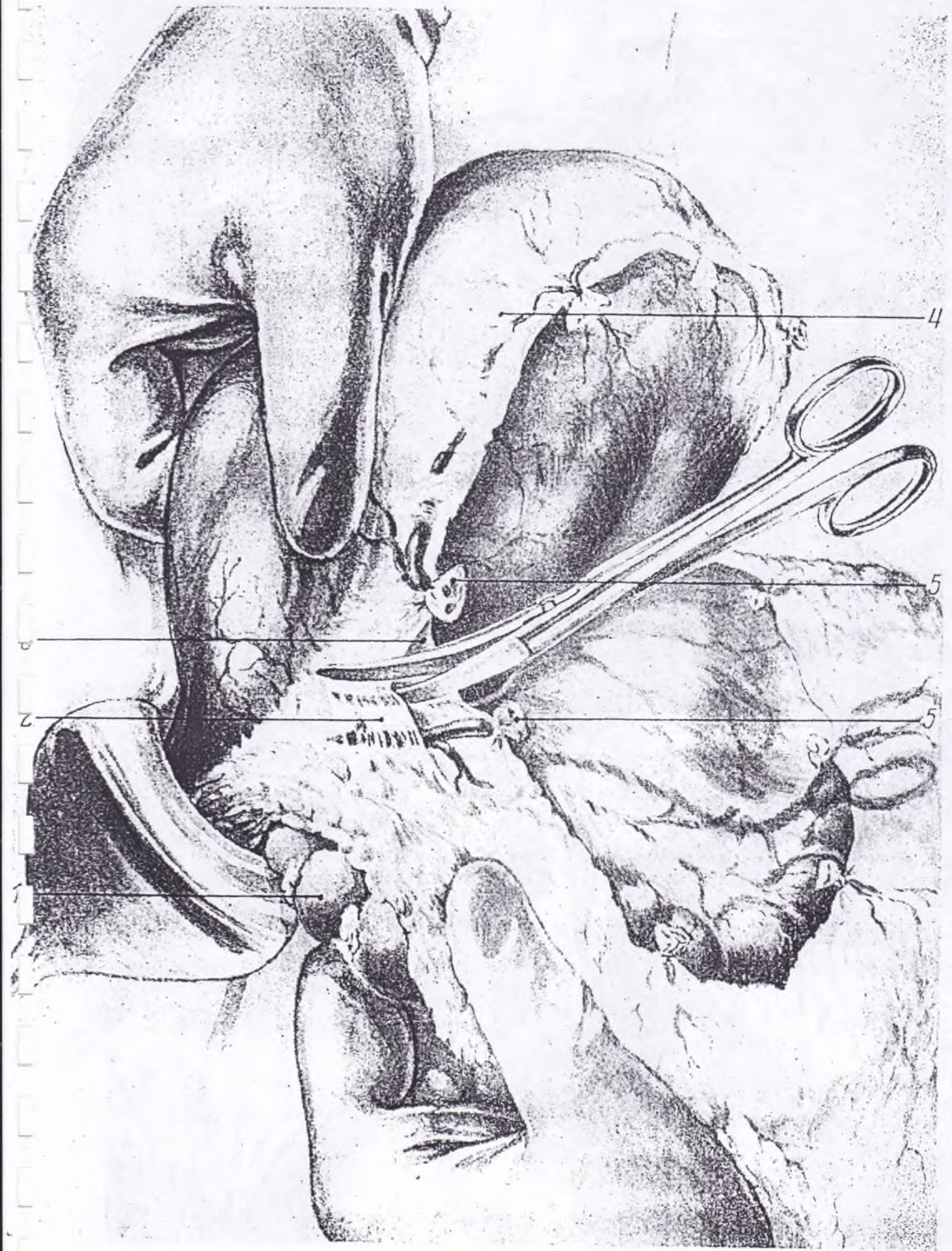


Рис. 8. Рассечение переднего листка *lig. gastrocolici* до перехода его на двенадцатиперстную кишку.

1 — поперечная ободочная кишка; 2 — передний листок *lig. gastrocolici*; 3 — задний листок *lig. gastrocolici*; 4 — большая кривизна желудка; 5 — культя *a. gastroepiploicae dext.*

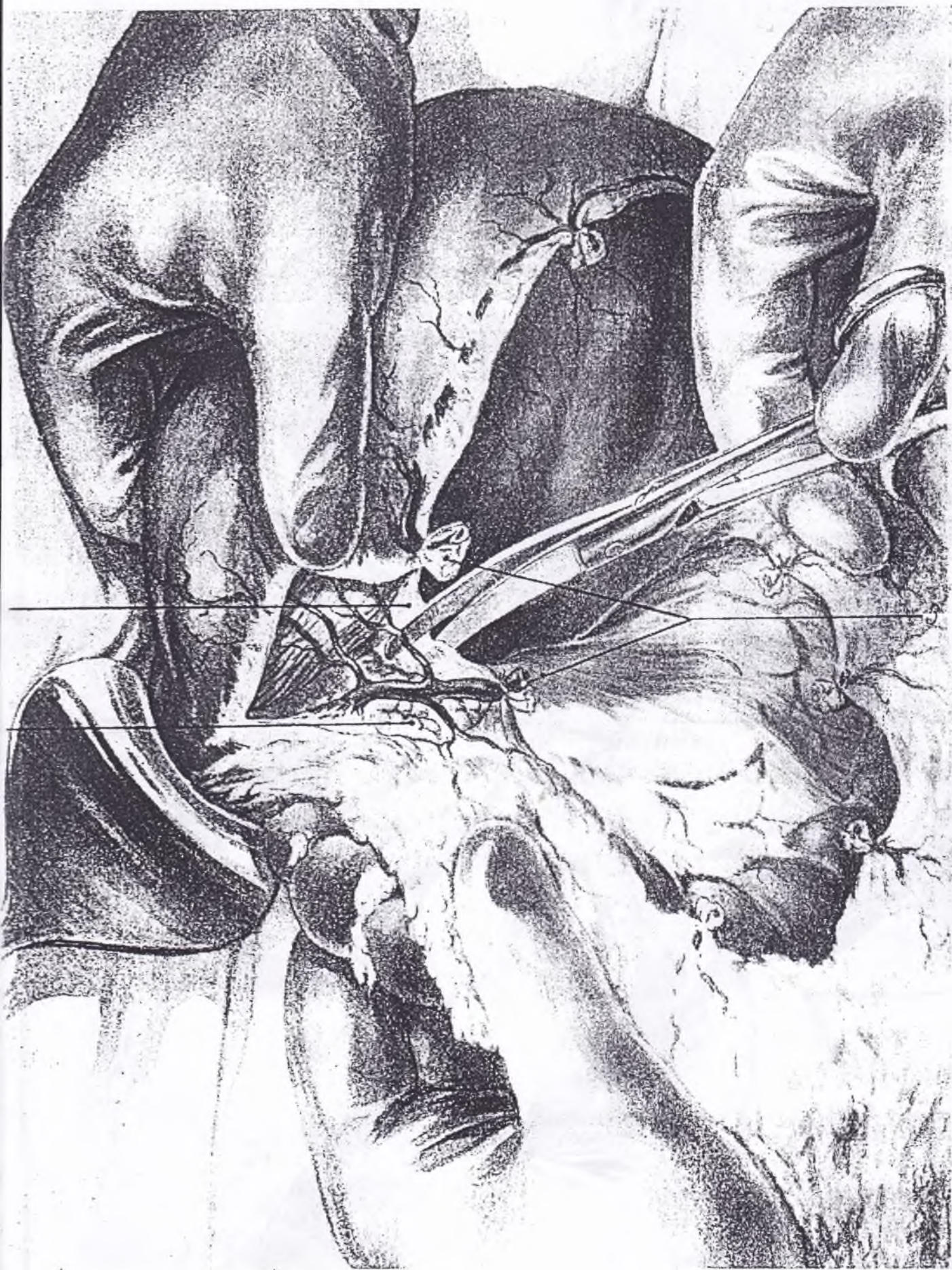


Рис. 9. Рассечение заднего листка *lig. gastrocolici* до поджелудочной железы.
 — поджелудочная железа; 2 — задний листок *lig. gastrocolici*; 3 — культя *a. gastroepiploicae dext.*

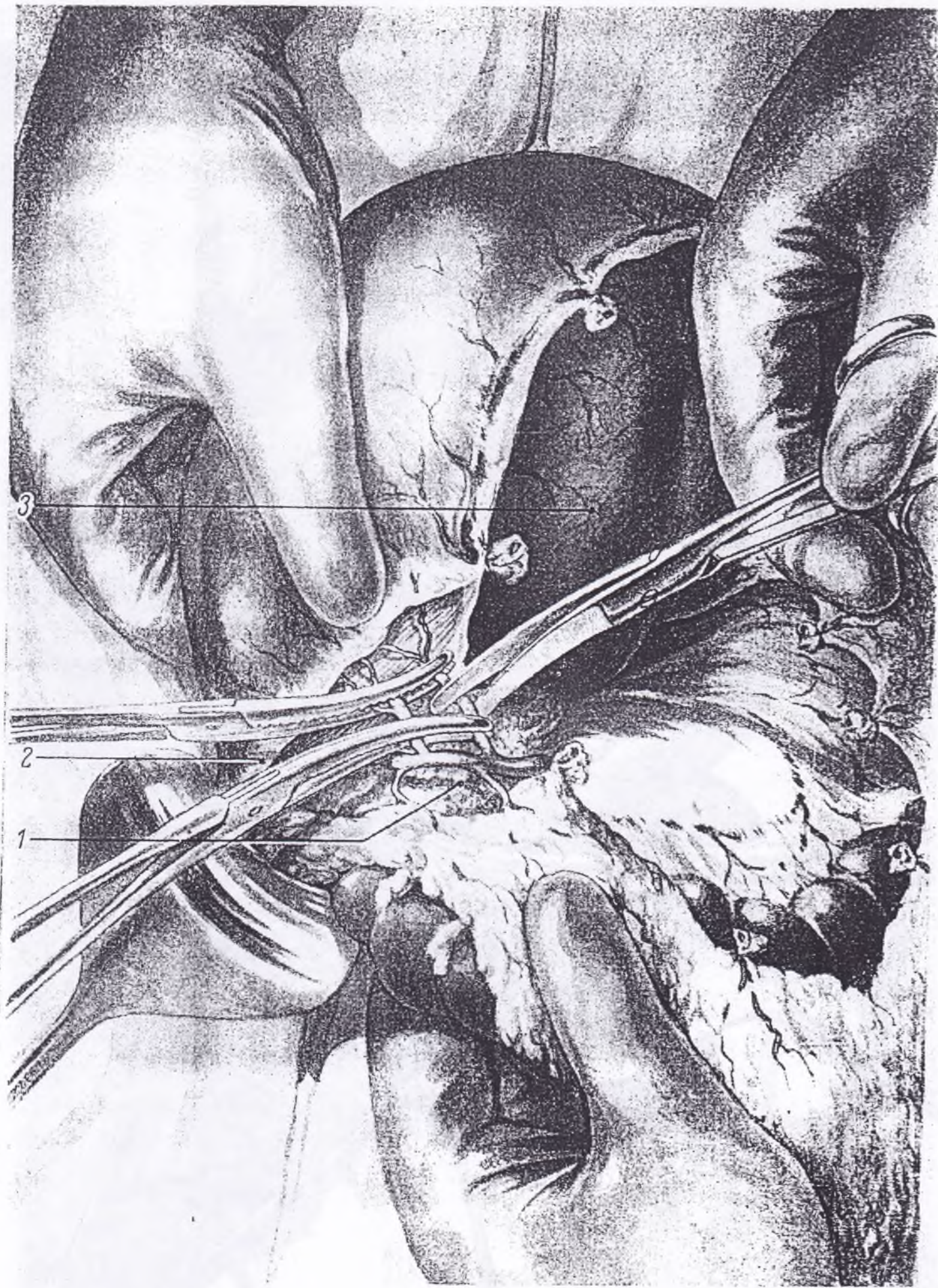


Рис. 10. Пересечение ветвей а. gastroepiploicae dext. в области привратника и начальной части двенадцатиперстной кишки.
 1 — поджелудочная железа; 2 — привратник; 3 — задняя стенка желудка.

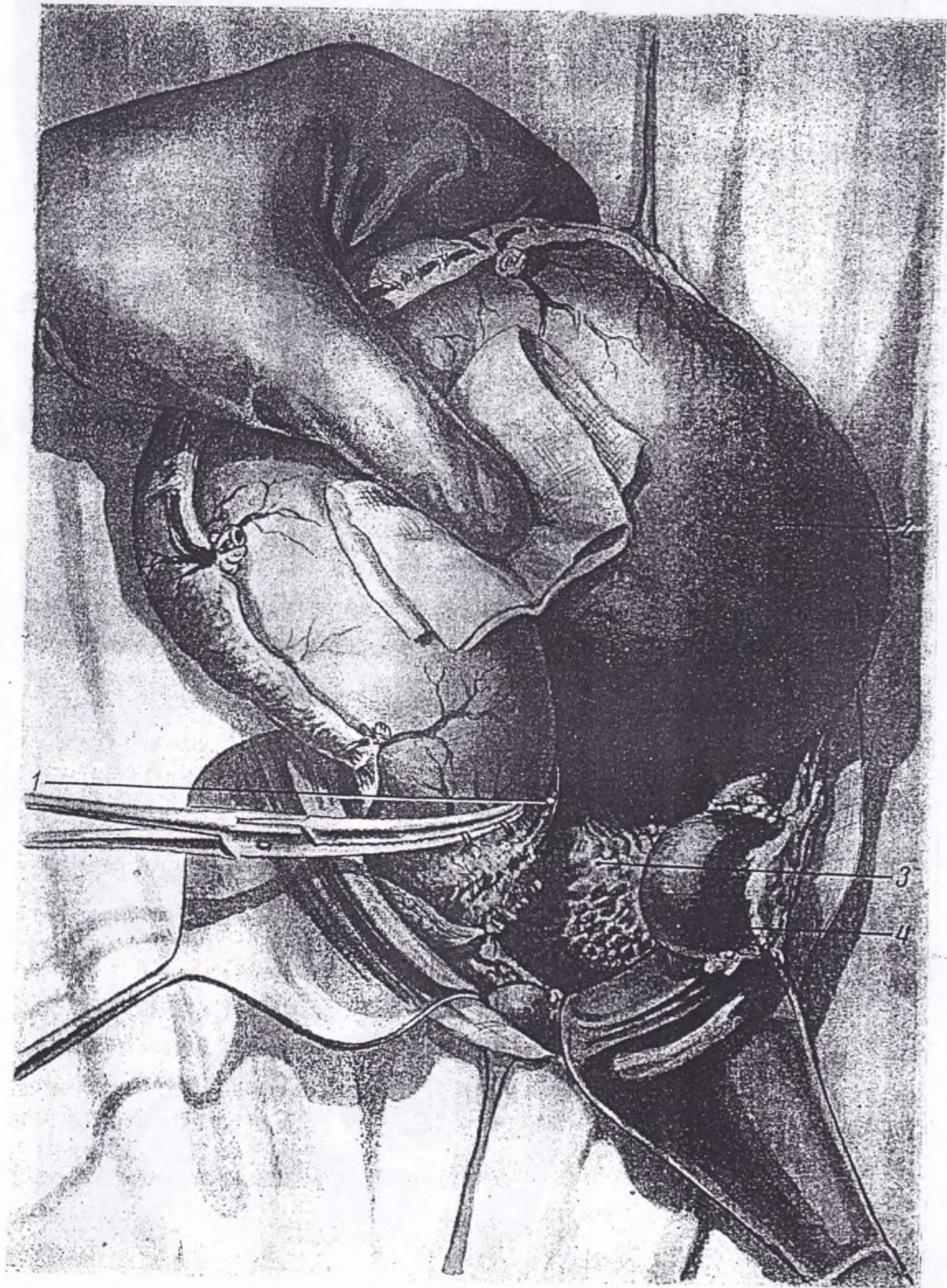


Рис. 11. Подготовка к перевязке ветвей а. gastroduodenalis.

1 — а. gastroduodenalis; 2 — задняя стенка желудка; 3 — поджелудочная железа; 4 — поперечная ободочная кишка.

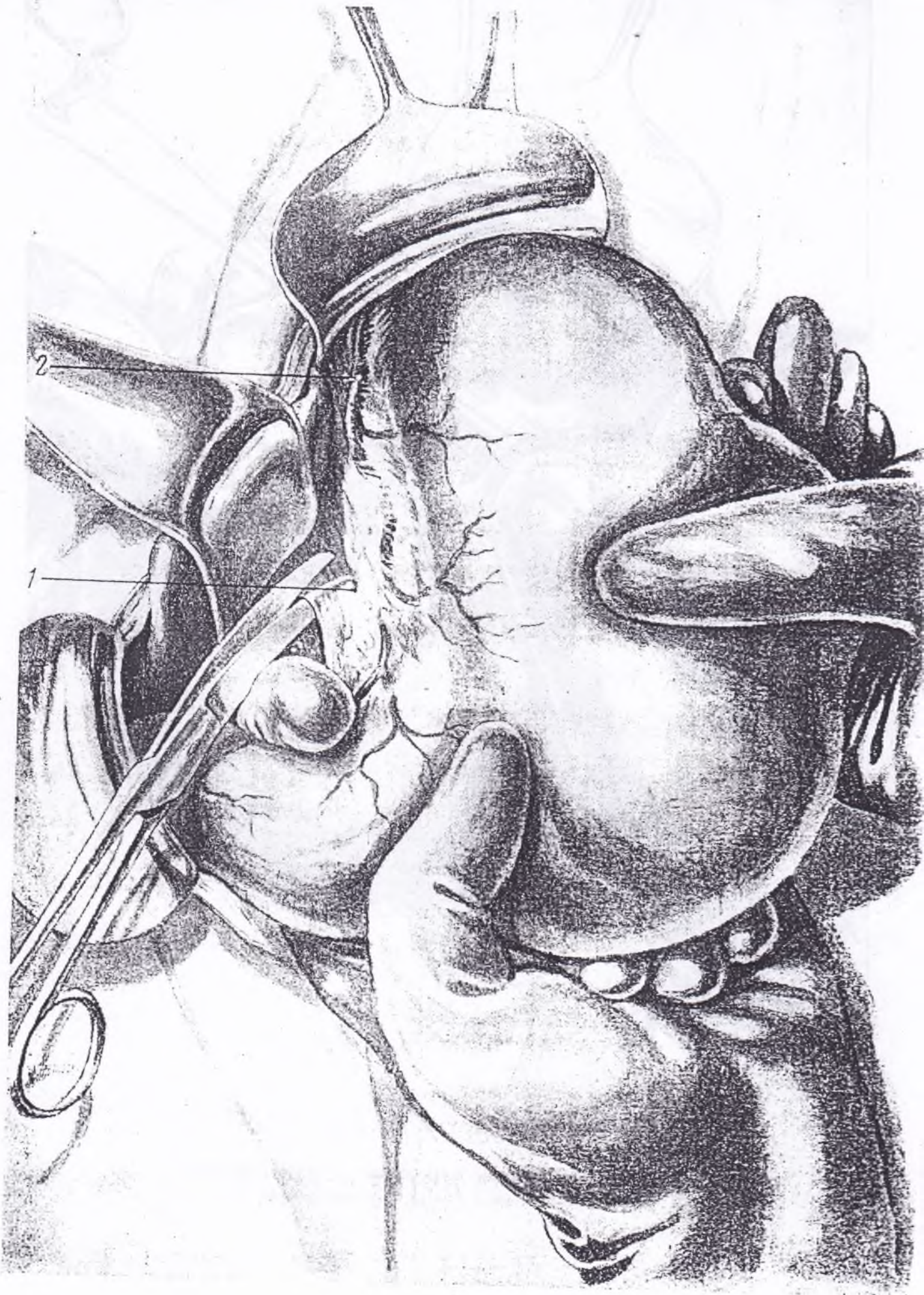


Рис. 12. Мобилизация малой кривизны. Момент рассечения малого сальника
в бессосудистом месте.
1 — lig. hepatogastricum; 2 — a. gastrica sin.

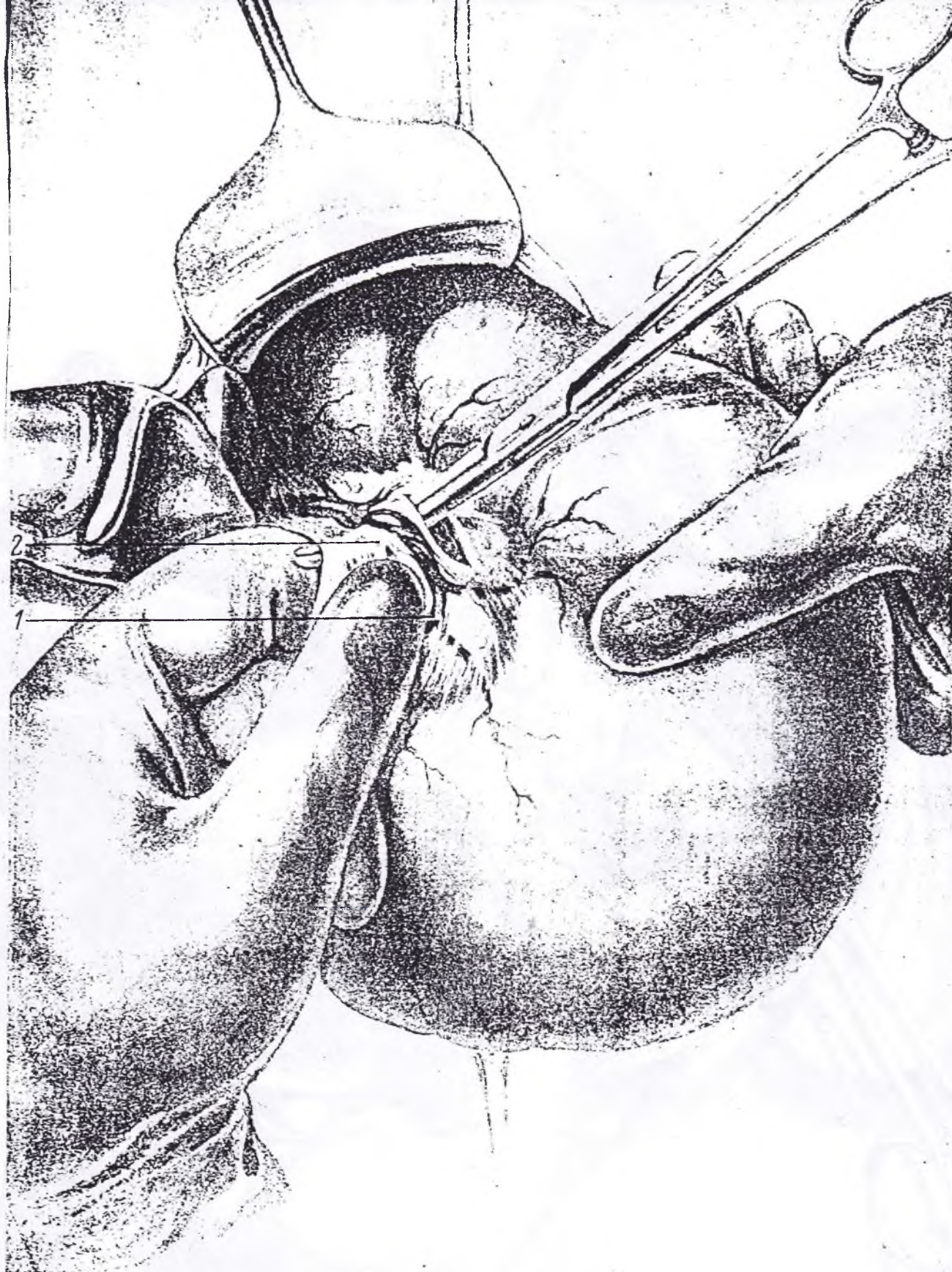


Рис. 13. Подготовка к перевязке а. gastricae sin.
1 — а. gastrica sin.; 2 — lig. hepatogastricum.

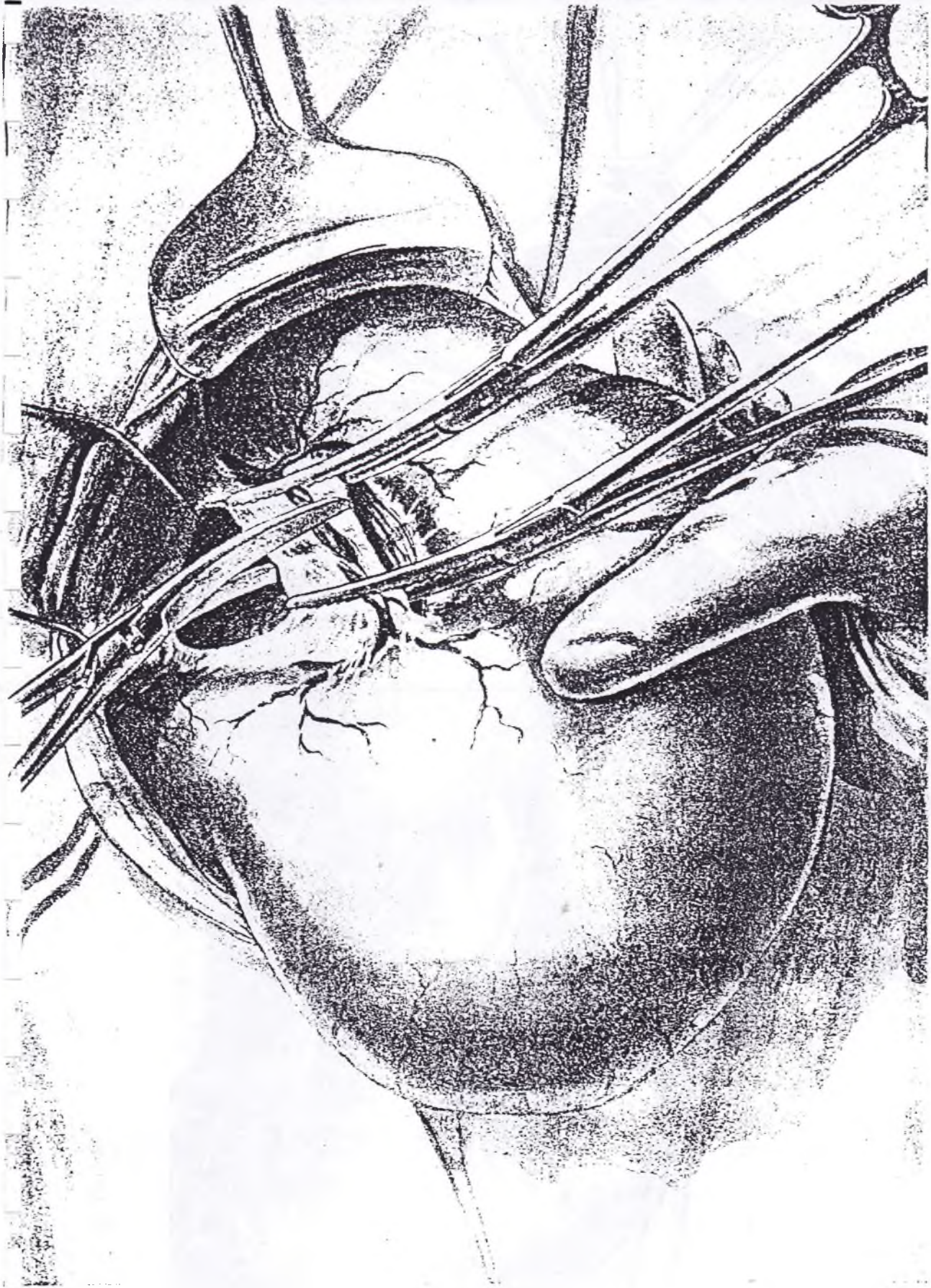


Рис. 14. Пересечение а. gastricae sin.

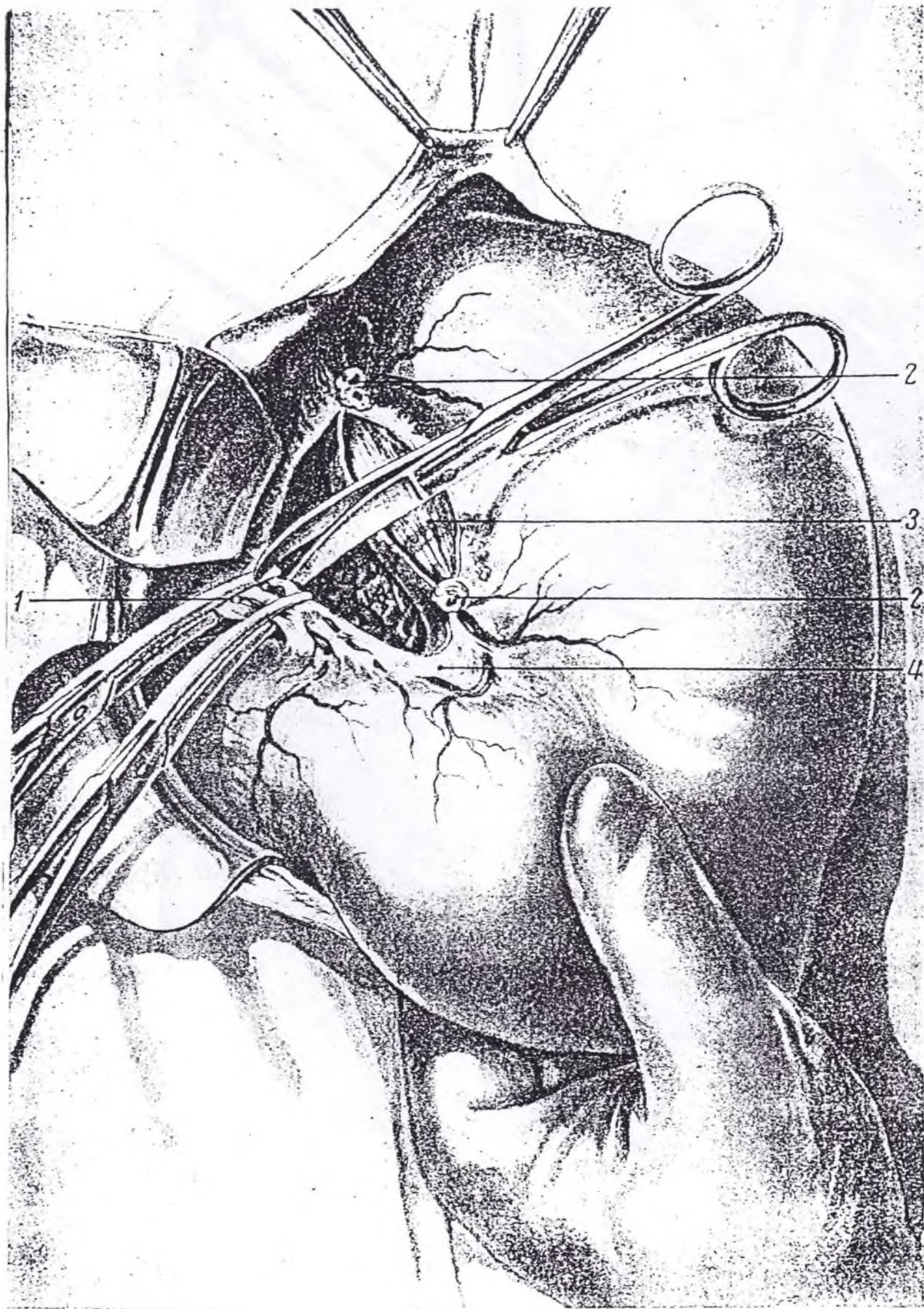


Рис. 15. Пересечение *a. gastricae dext.*

1 — *a. gastrica dext.*; 2 — культя *a. gastricae sin.*; 3 — мышечный слой малой кривизны желудка, обнажившийся после пересечения *a. gastricae sin.*; 4 — малый сальник.

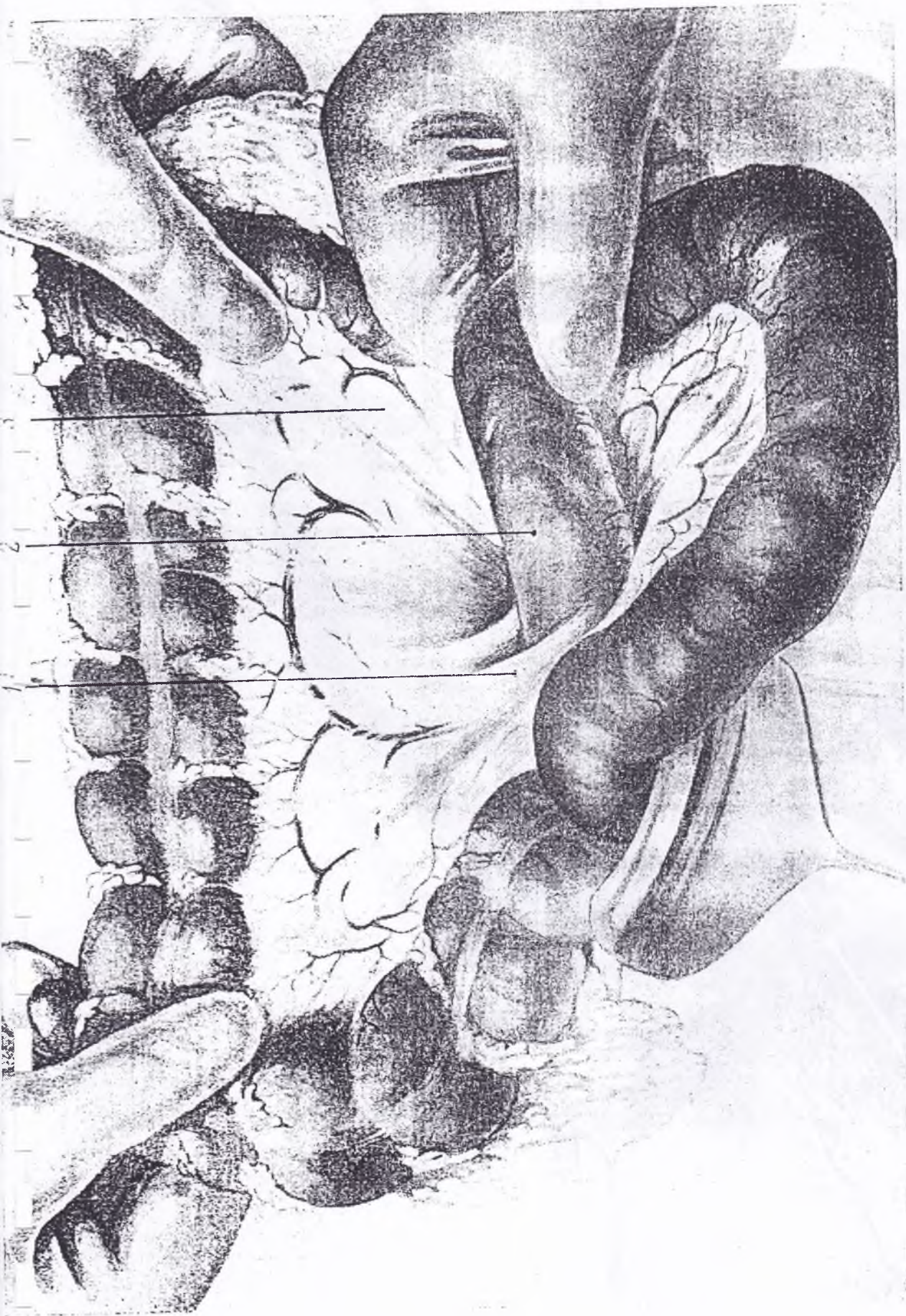


Рис. 16. Подготовка петли тощей кишки для наложения анастомоза.
1 — *plica duodenojejunalis*; 2 — начало тощей кишки; 3 — нижняя поверхность брыжейки ободочной кишки.

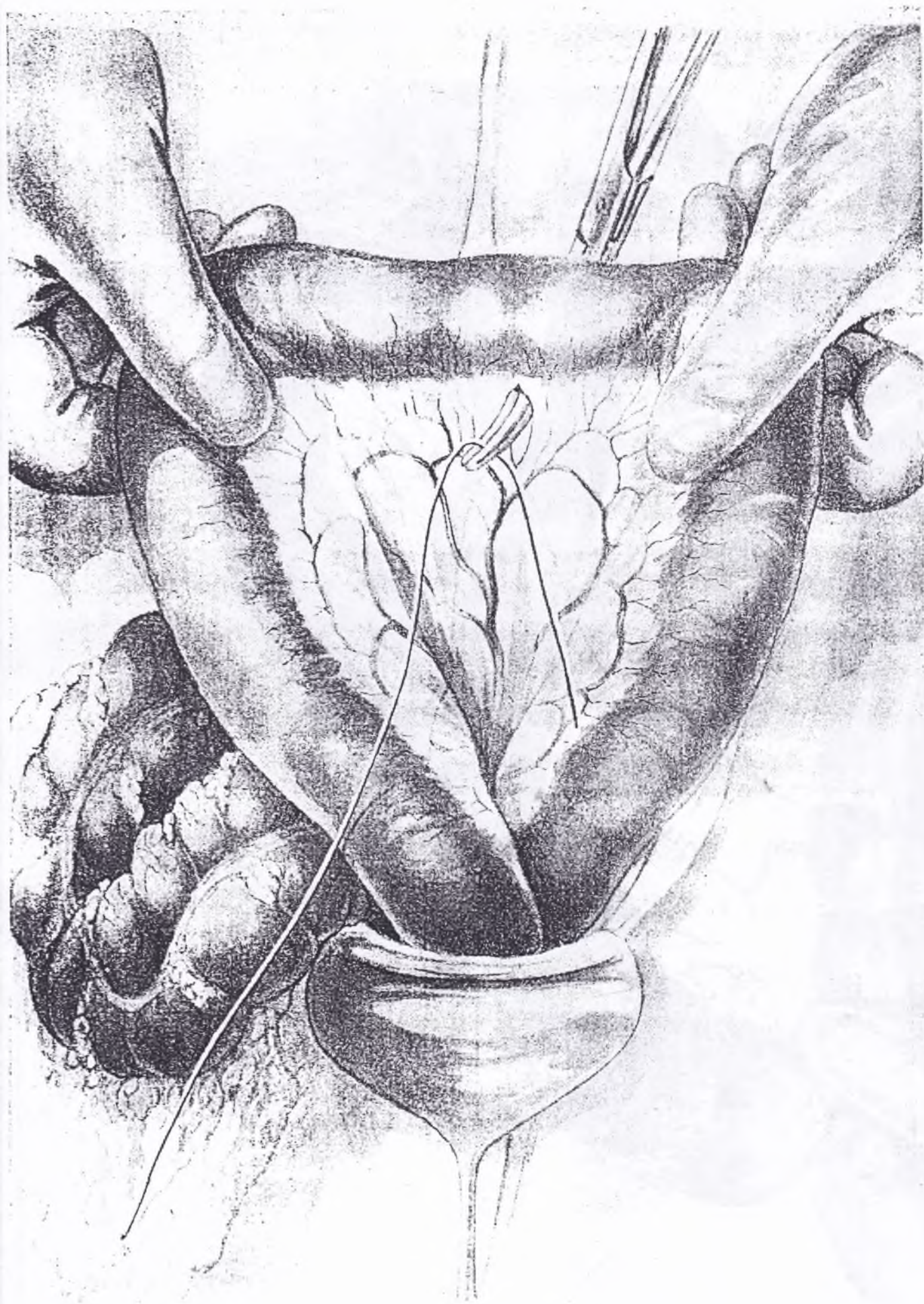


Рис. 17. Проведение фиксирующей нити через брыжейку тонкой кишки.

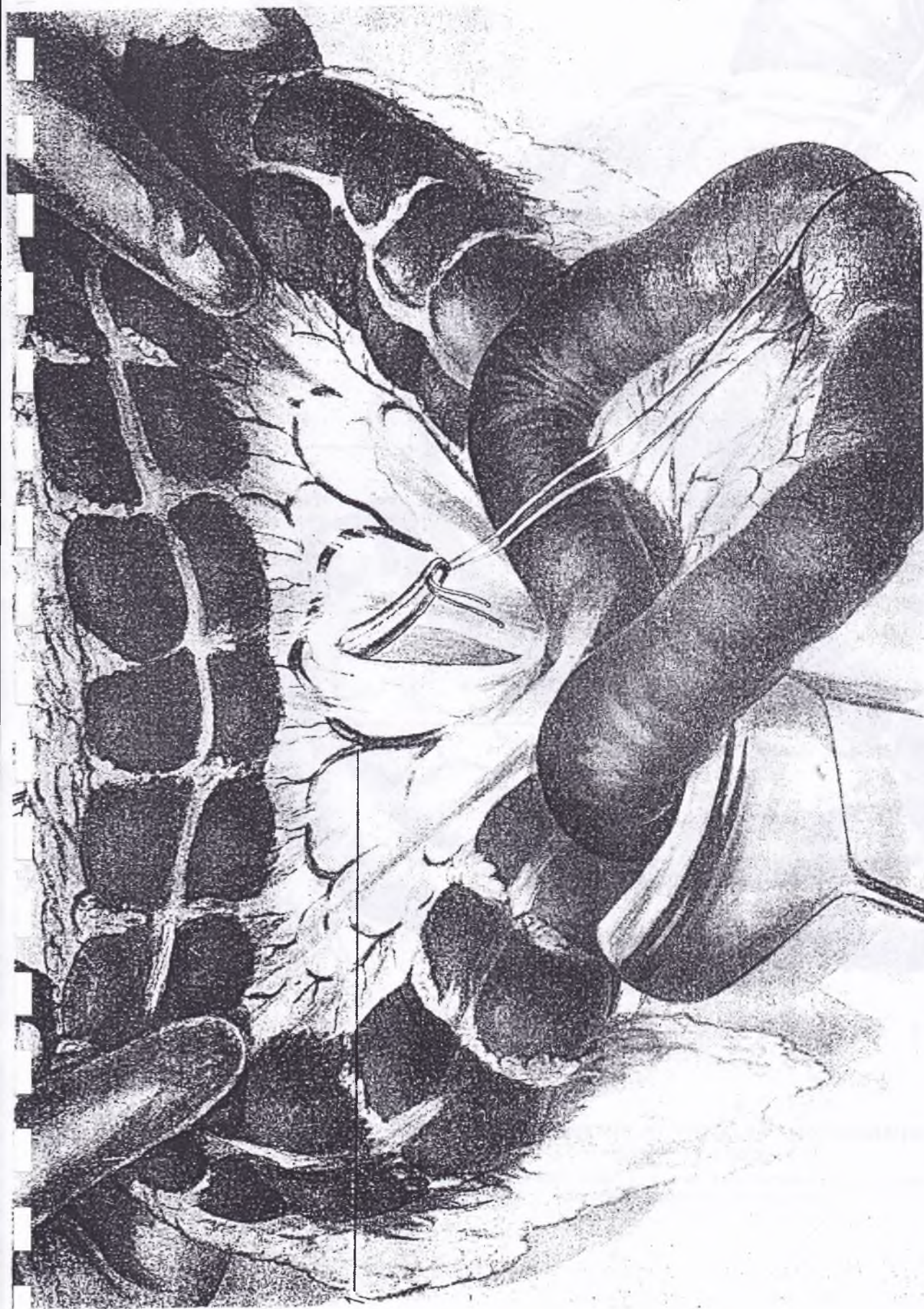


Рис. 18. Подготовка к проведению петли тощей кишки через отверстие в mesocolon.
/ — a. colica media.

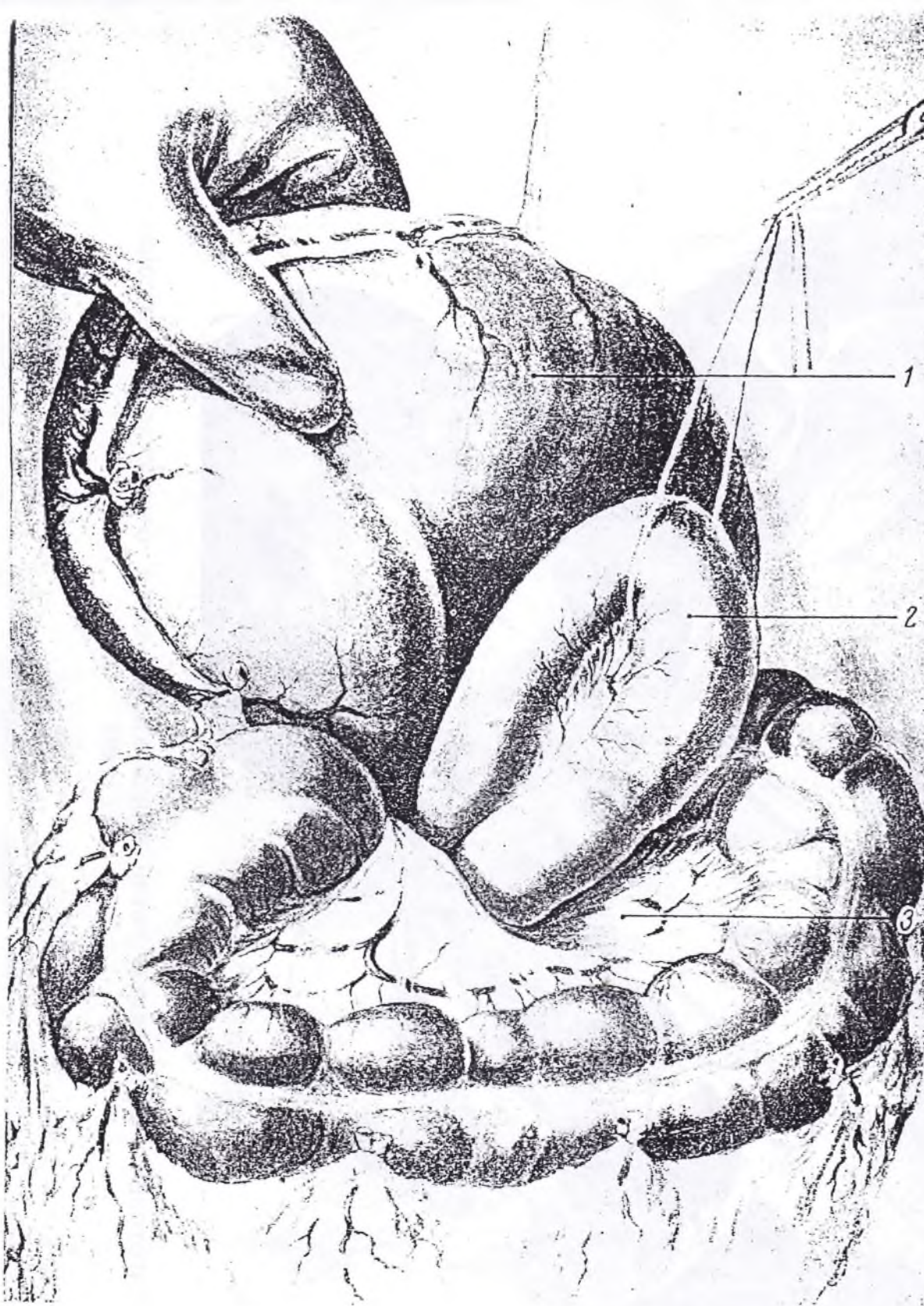


Рис. 19. Вид операционного поля после проведения петли тощей кишки через mesocolon.

1 — задняя стенка желудка; 2 — начальная петля тощей кишки; 3 — верхняя поверхность брыжейки ободочной кишки.

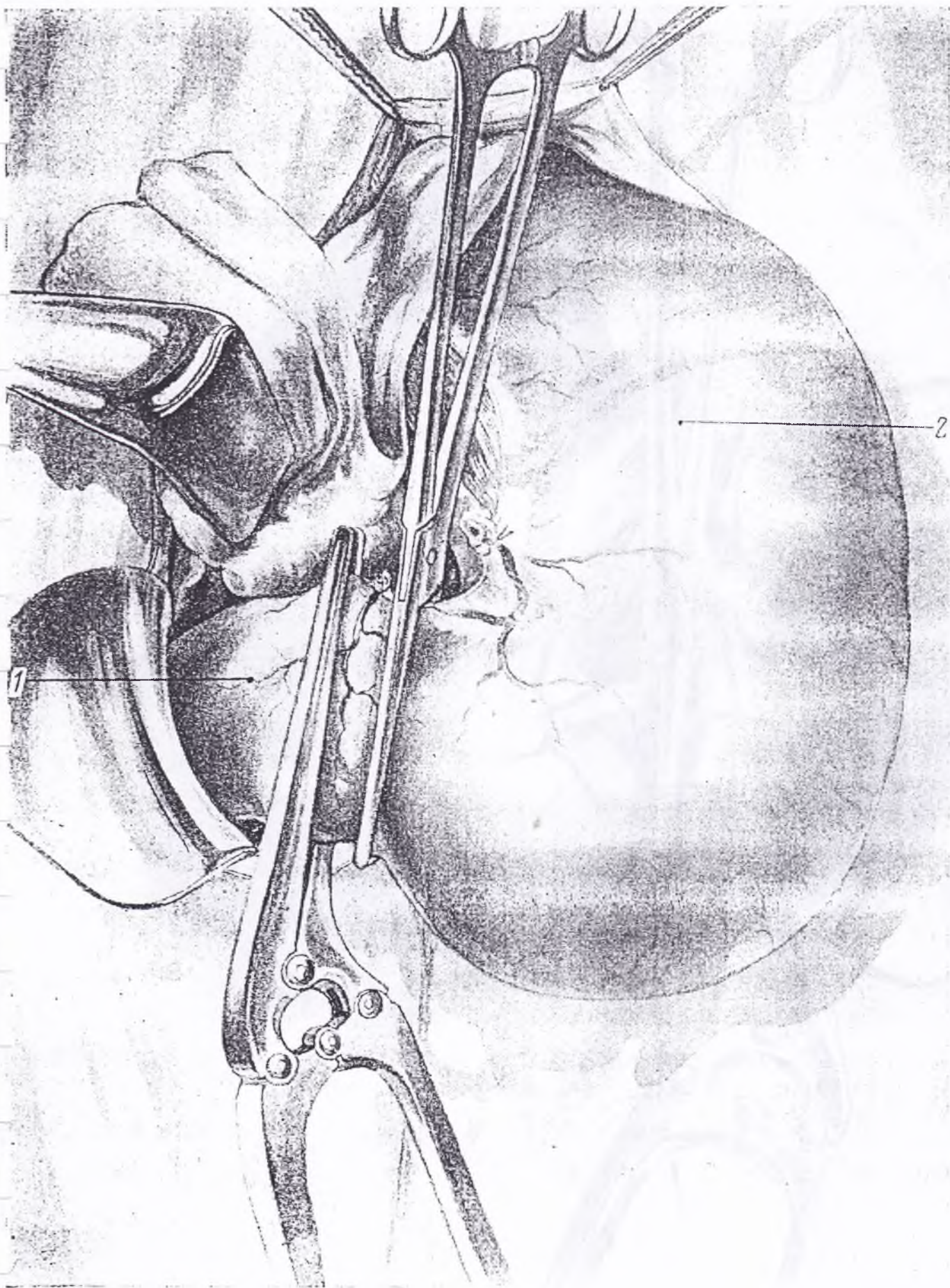


Рис. 20. Подготовка к отсечению двенадцатиперстной кишки.
1 — двенадцатиперстная кишка; 2 — передняя стенка желудка.

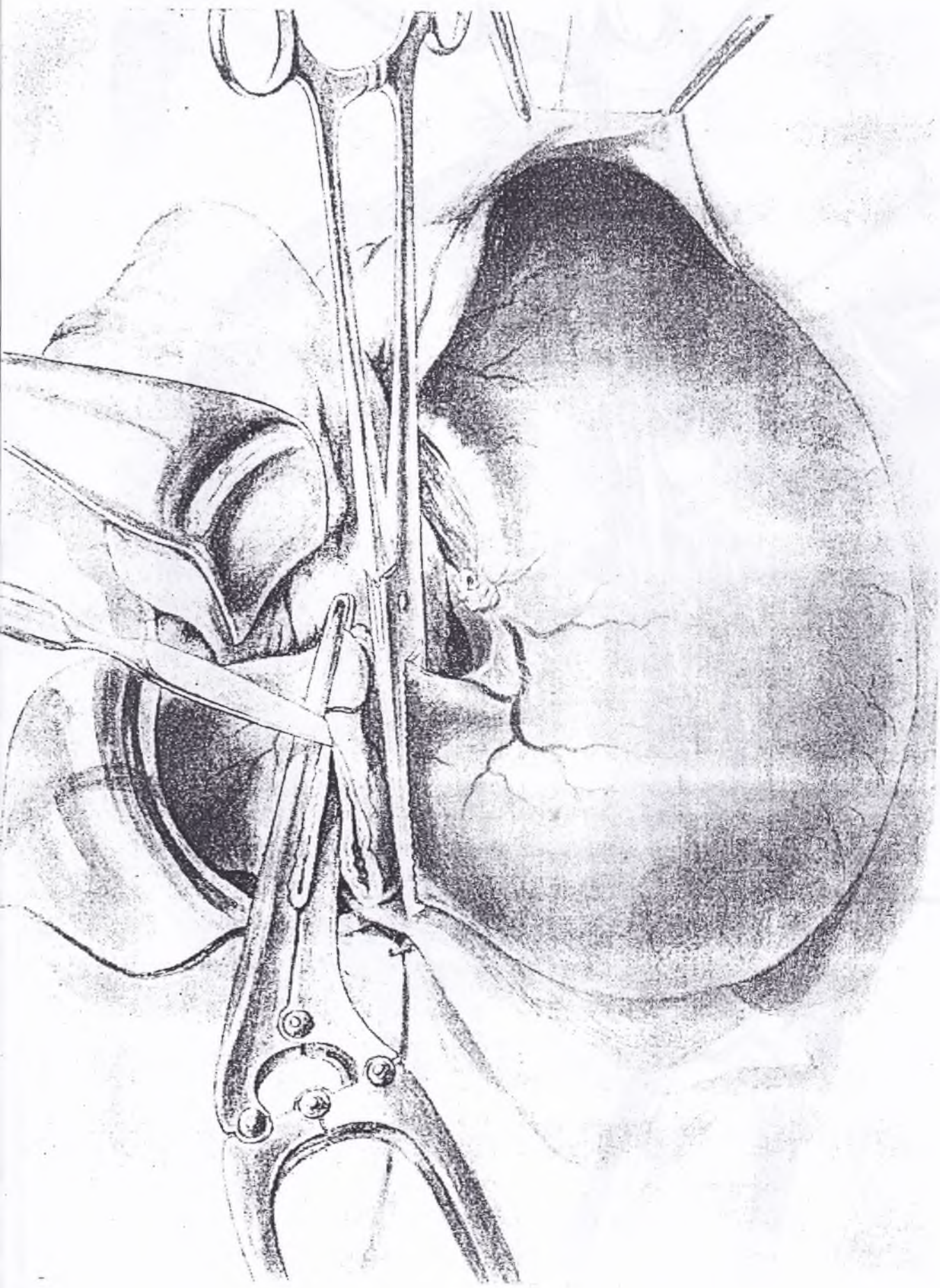


Рис. 21. Отсечение двенадцатиперстной кишки.

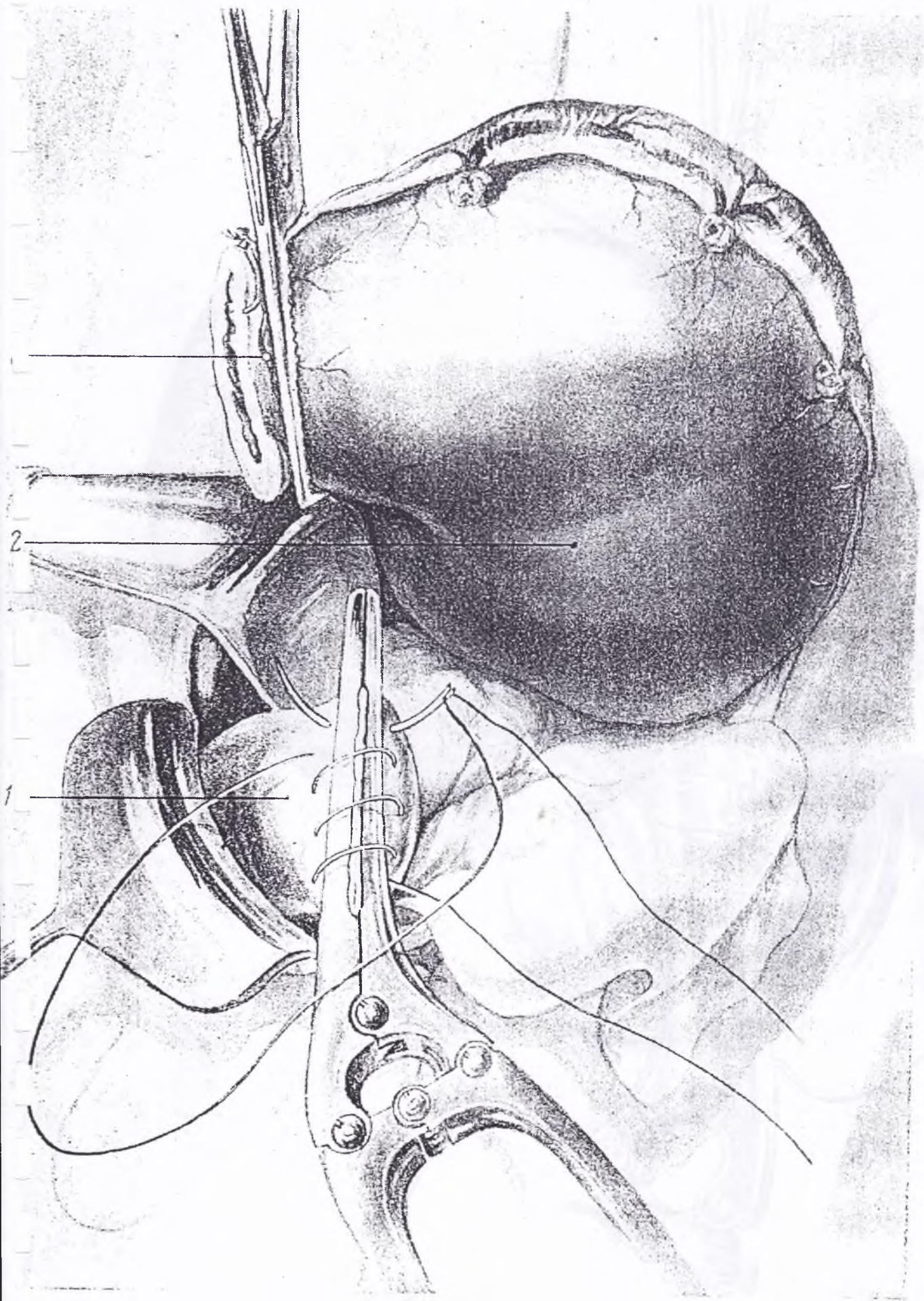


Рис. 22. Наложение первого шва на культю двенадцатиперстной кишки.
 — передняя стенка культи двенадцатиперстной кишки; 2 — задняя стенка желудка;
 3 — привратниковый отдел желудка.

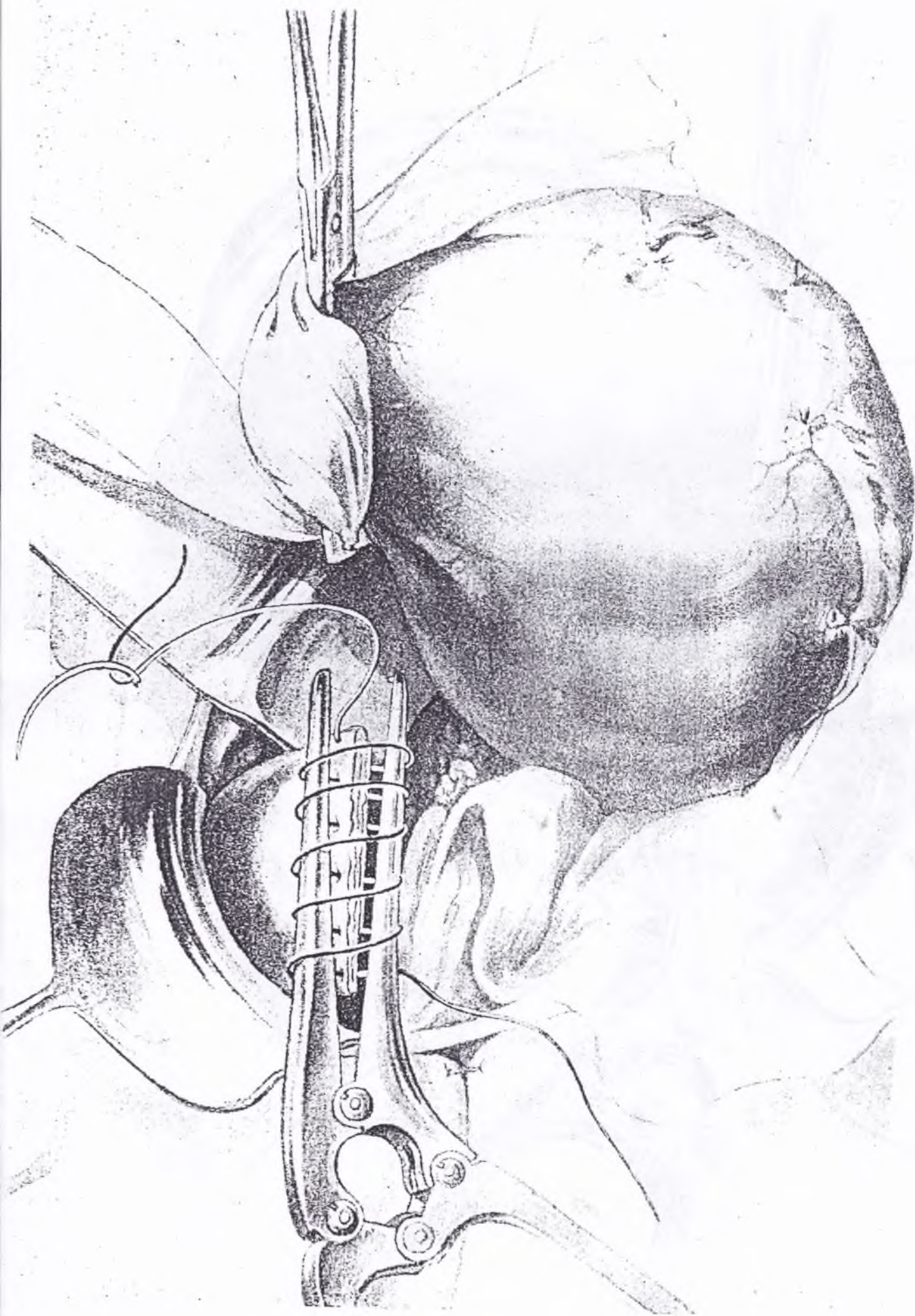


рис. 23. Первый этап снятия жома с культи двенадцатиперстной кишки
Начало закрытия культи желудка марлевой салфеткой.

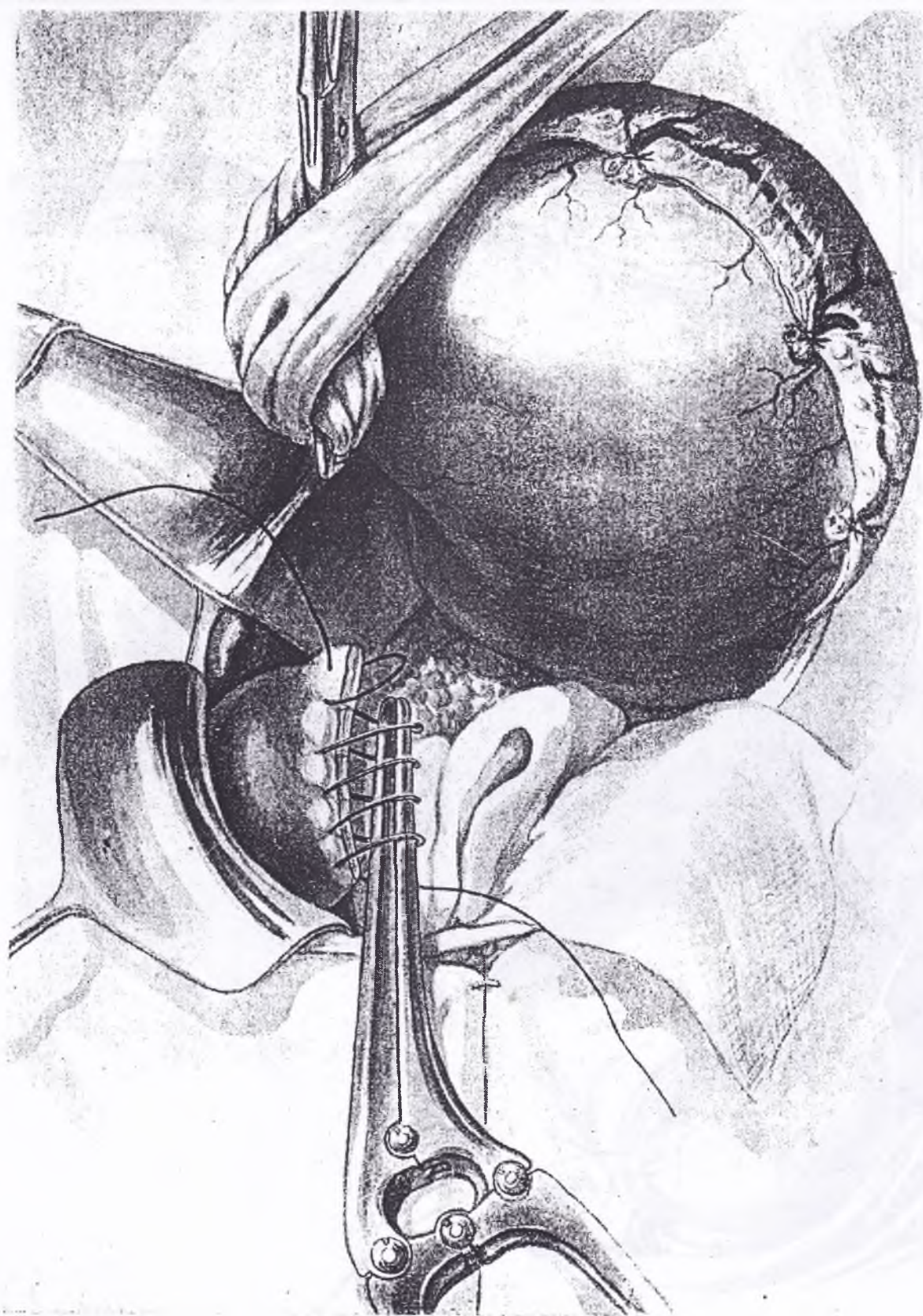
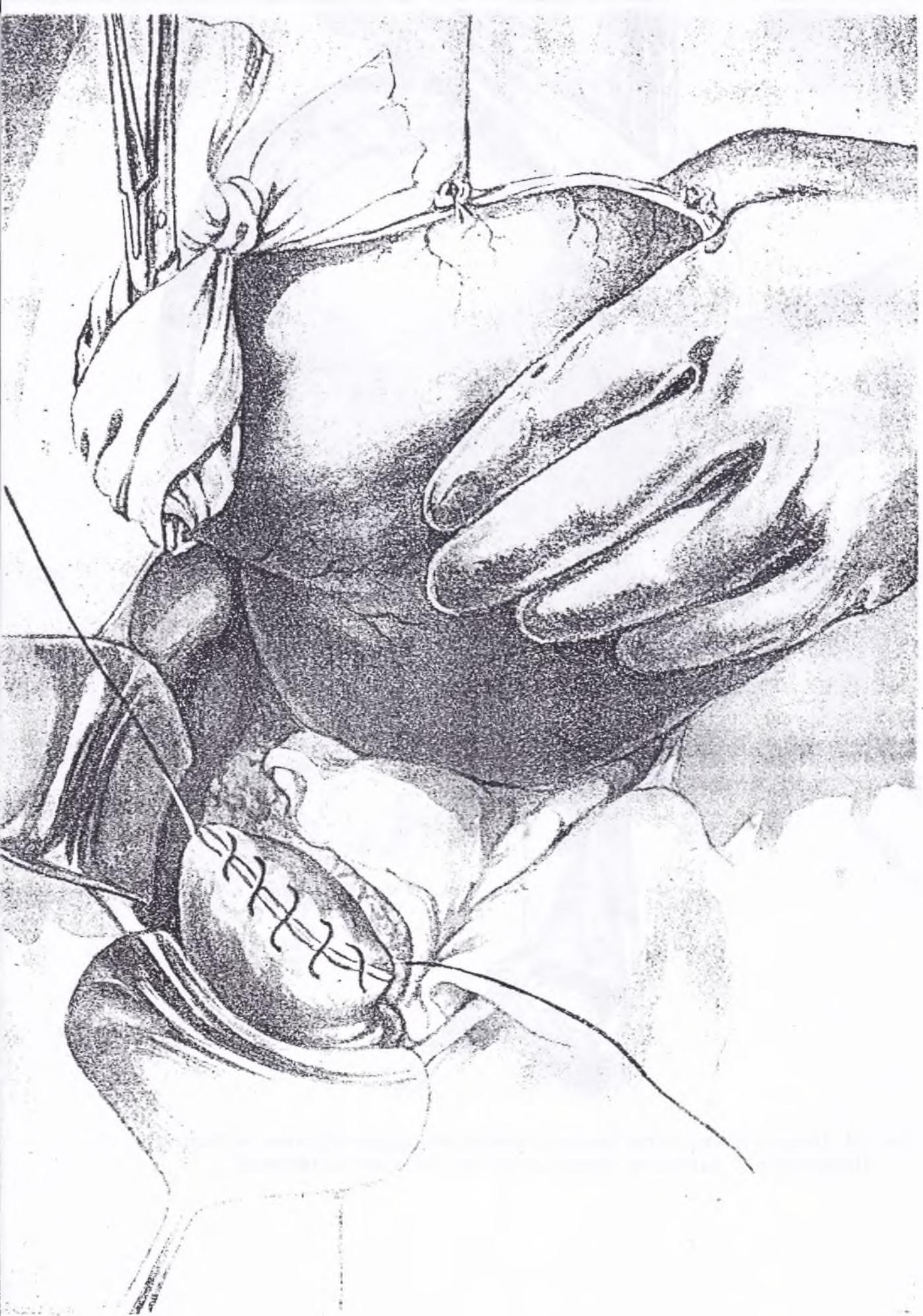


Рис. 24. Второй этап снятия жома с культи двенадцатиперстной кишки.
Продолжение закрытия культи желудка марлевой салфеткой.



с. 25. Первый этап затягивания шва на культе двенадцатиперстной кишки.
Окончательное закрытие культи желудка марлевой салфеткой.



с. 26. Второй этап затягивания шва на культе двенадцатиперстной кишки

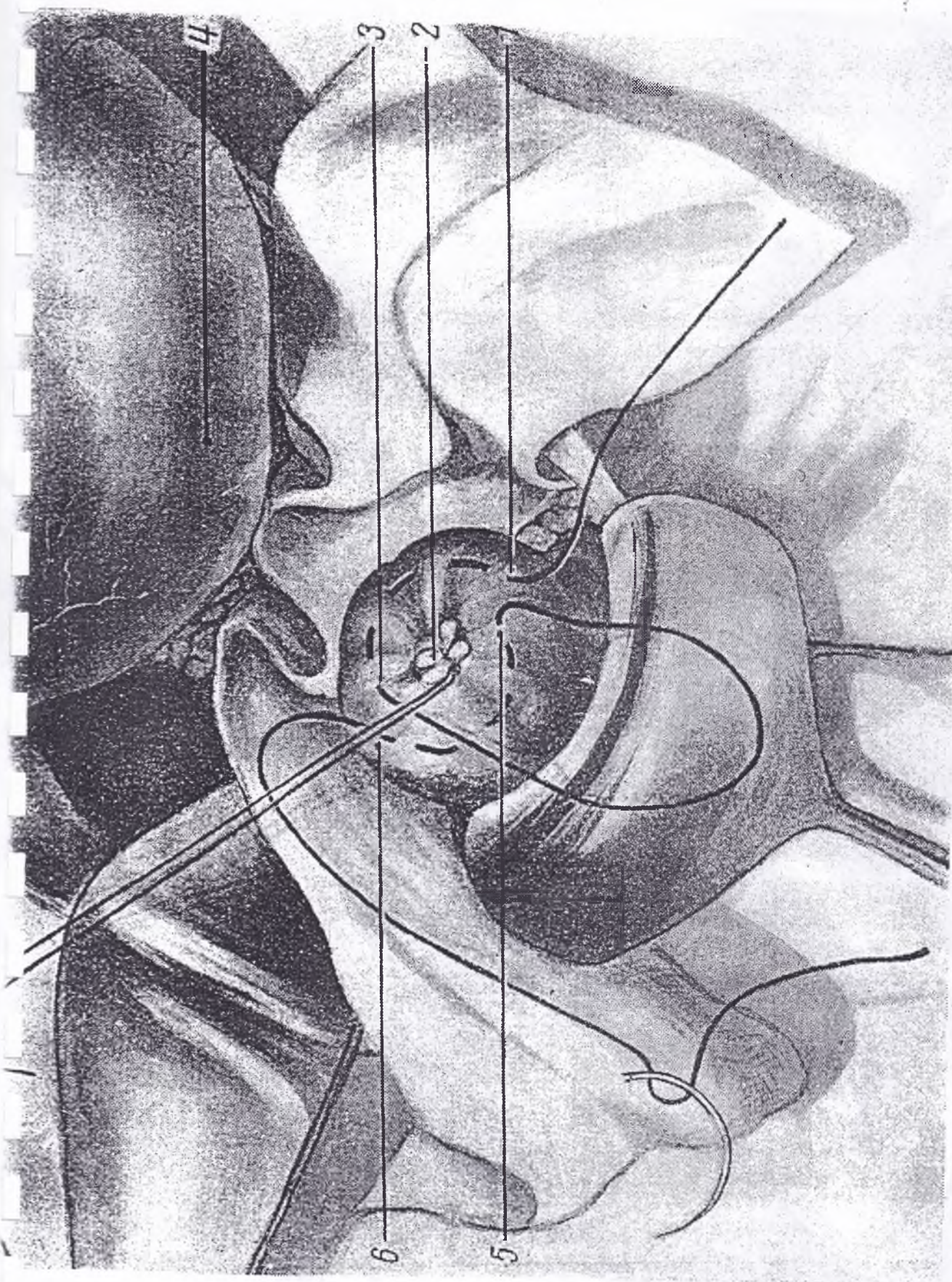


Рис. 27. Наложение кисетного шва на культи двенадцатиперстной кишки
 1 — первый стежок верхней полукружности кисетного шва; 2 — ушитая культя двенадцатиперстной кишки; 3 — последний стежок верхней полукружности кисетного шва; 4 — задняя стенка желудка; 5 — первый стежок нижней полукружности кисетного шва; 6 — последний стежок нижней полукружности кисетного шва.

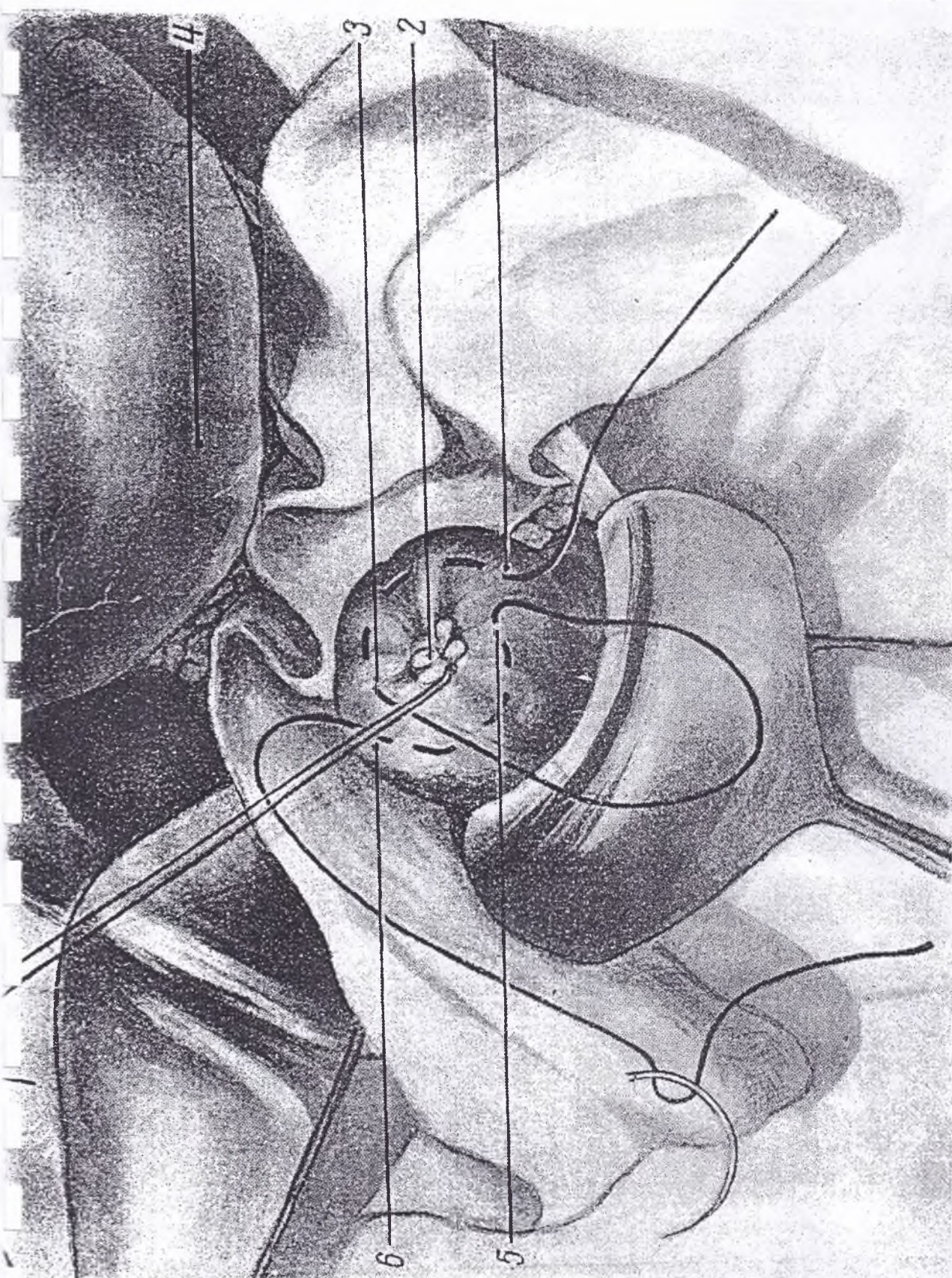


Рис. 27. Наложение кисетного шва на культю двенадцатиперстной кишки
 1 — первый стежок верхней полукружности кисетного шва; 2 — ушитая культя двенадцатиперстной кишки; 3 — последний стежок верхней полукружности кисетного шва; 4 — задняя стенка желудка; 5 — первый стежок нижней полукружности кисетного шва; 6 — последний стежок нижней полукружности кисетного шва.

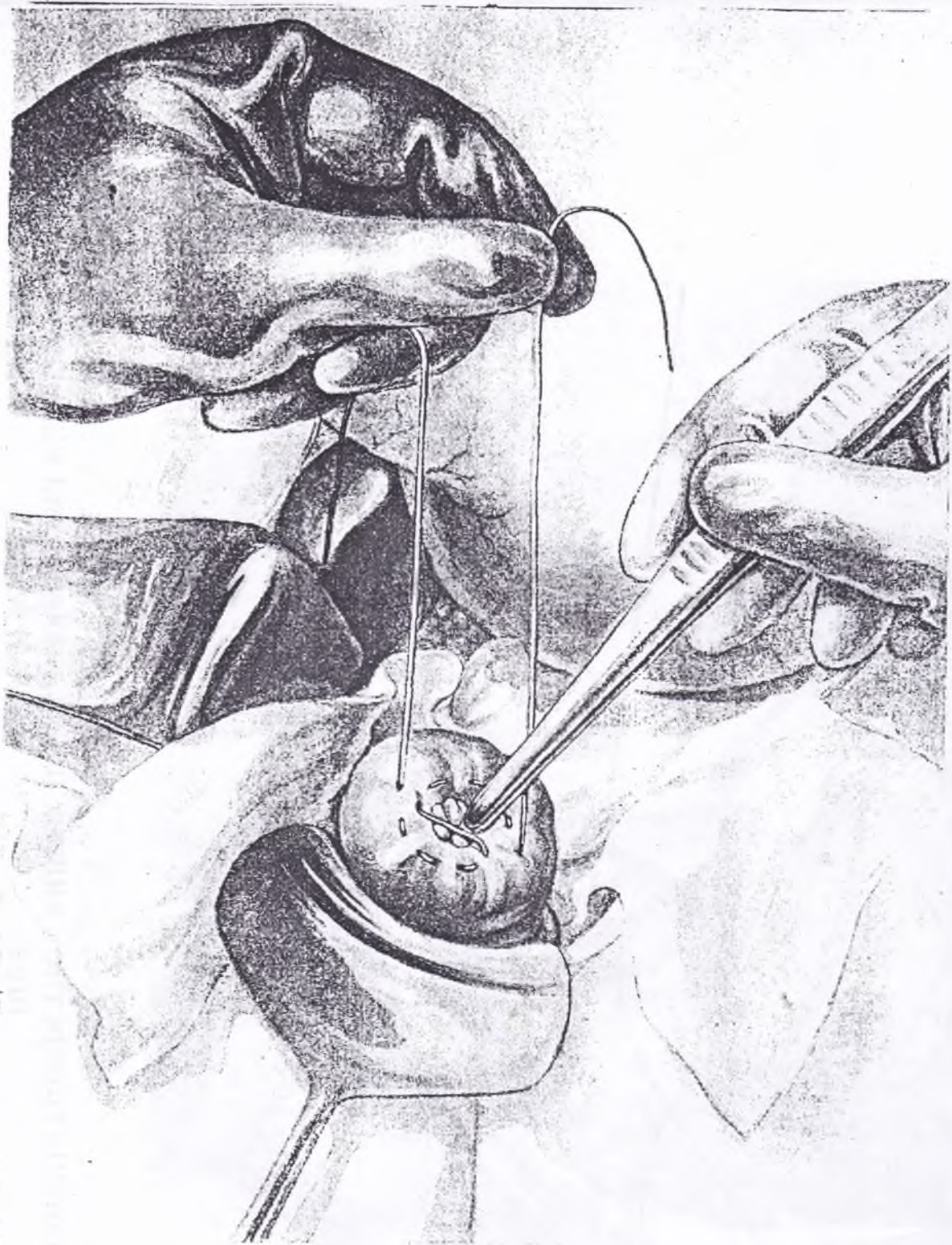

Рис. 28. Погружение культи двенадцатиперстной кишки кишечным швом.

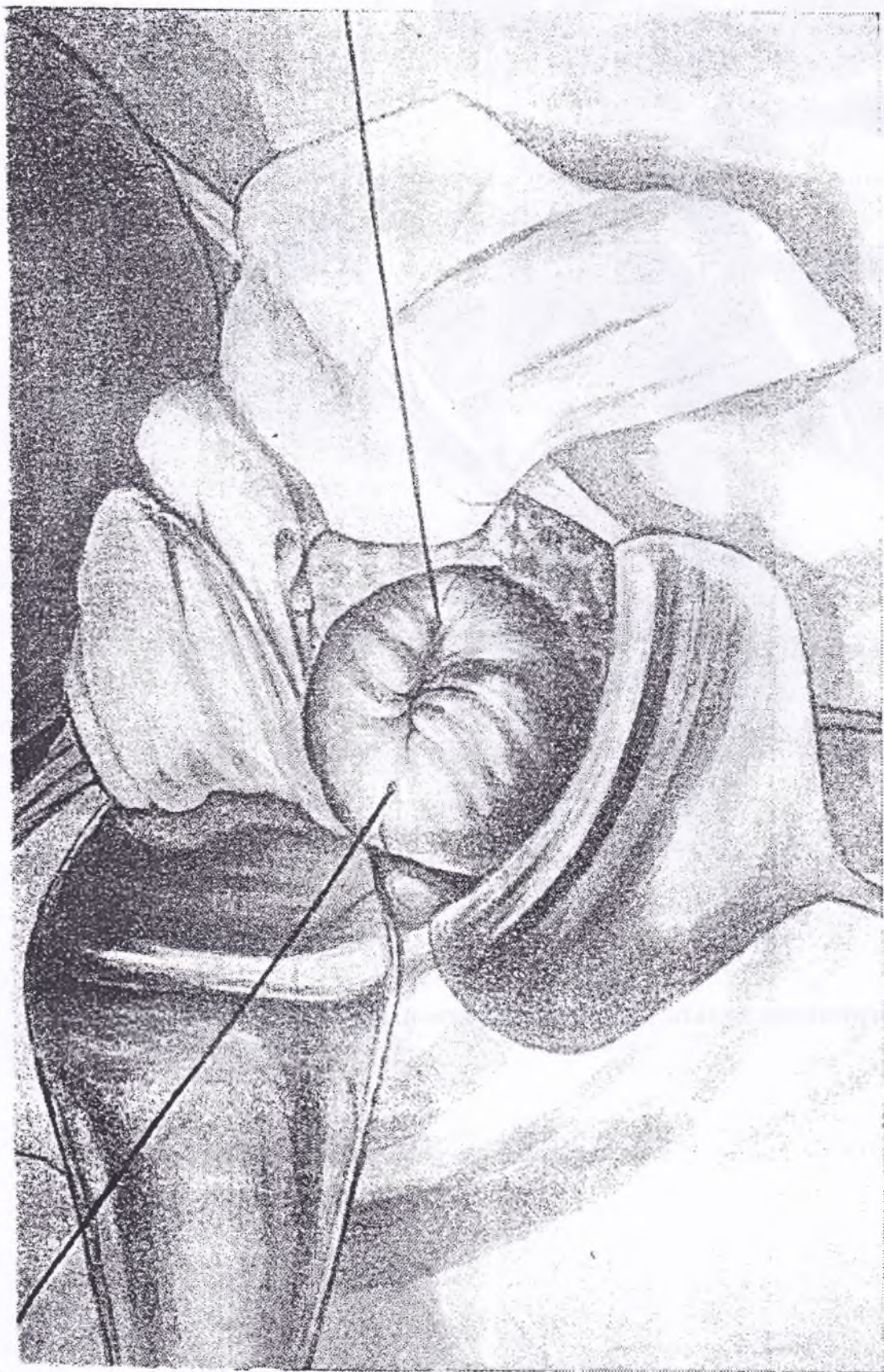


Рис. 29. Вид культи двенадцатиперстной кишки после затягивания кисетного шва.

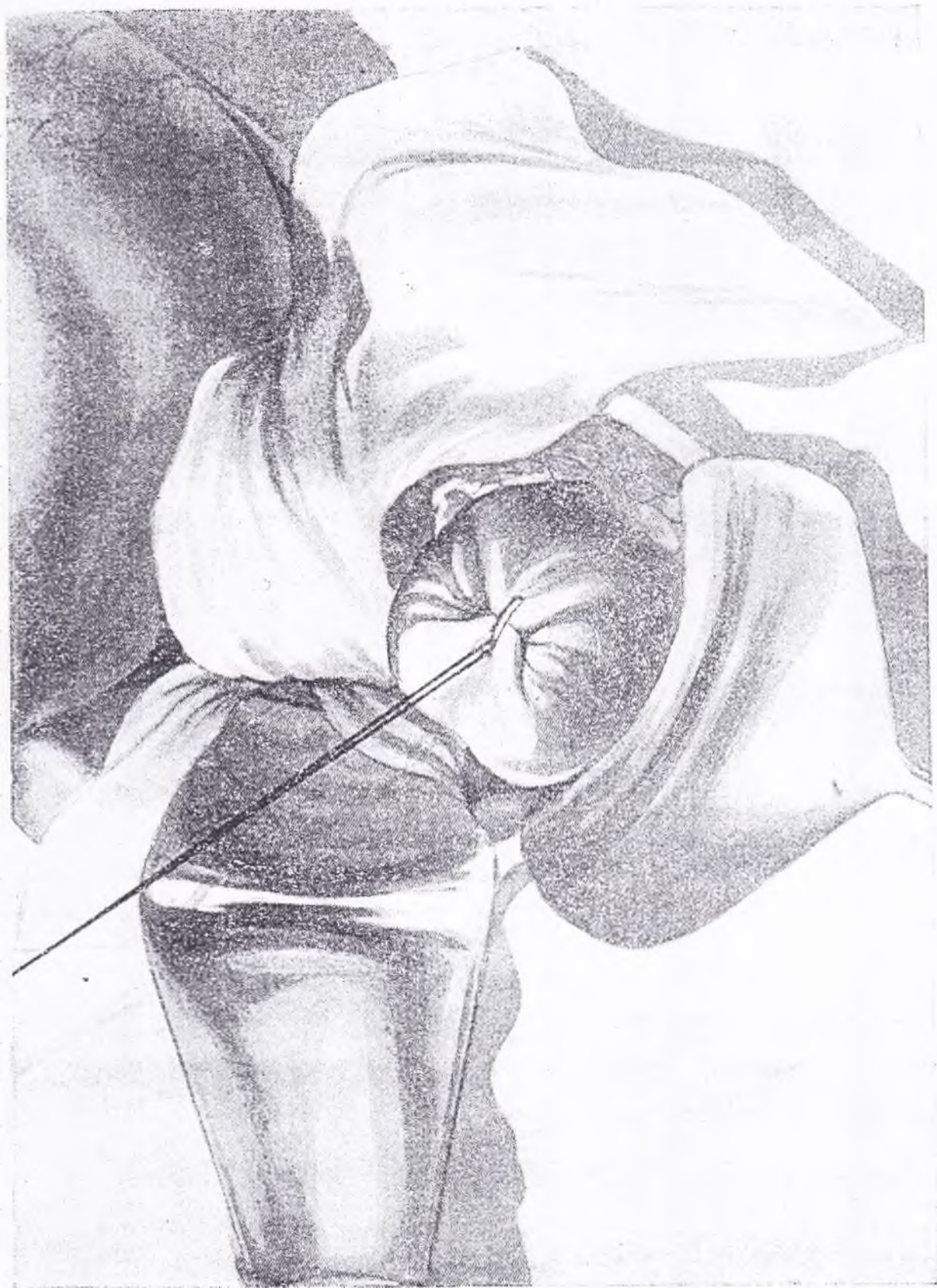


Рис. 30. Вид культи двенадцатиперстной кишки после завязывания кистного шва.

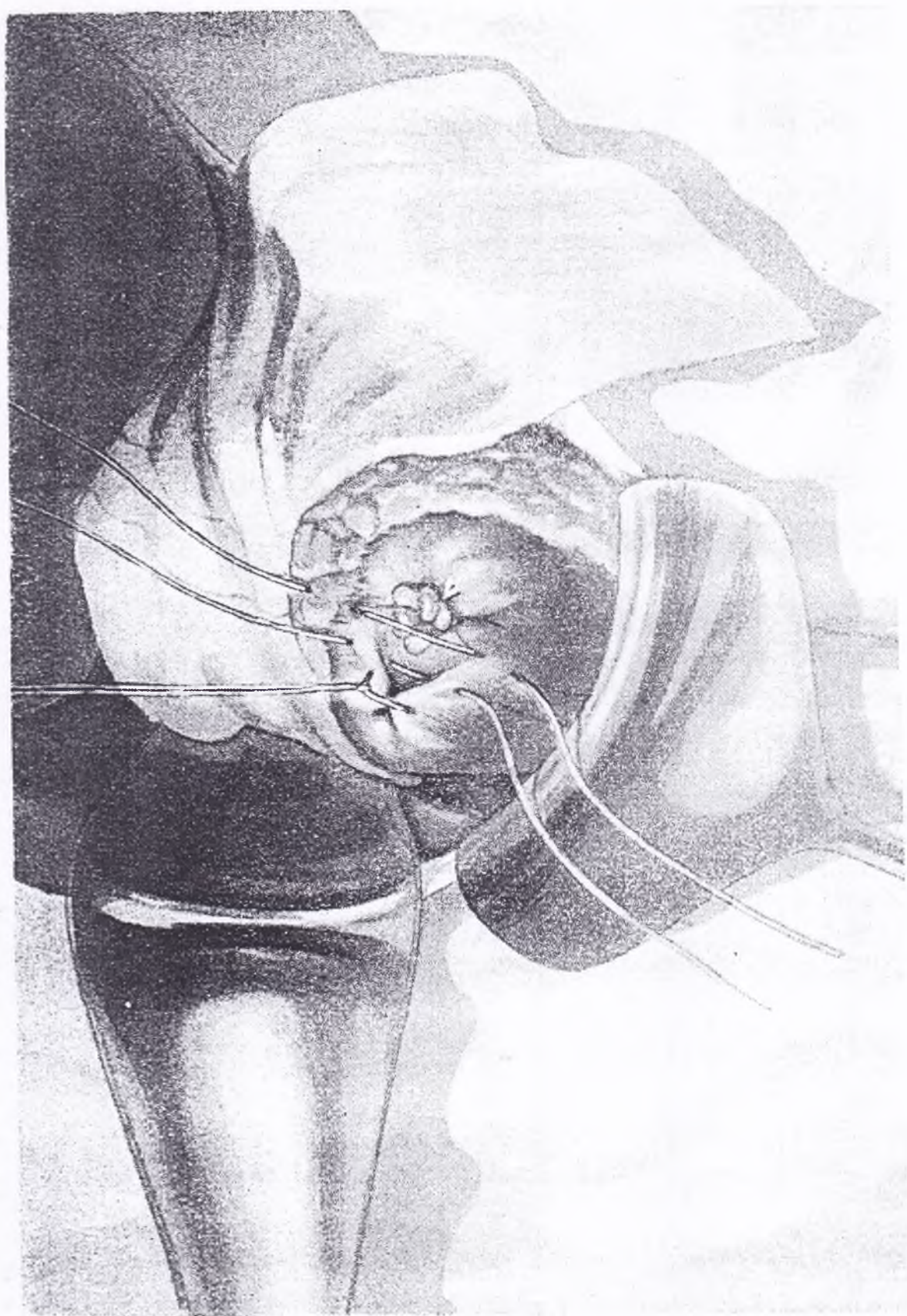
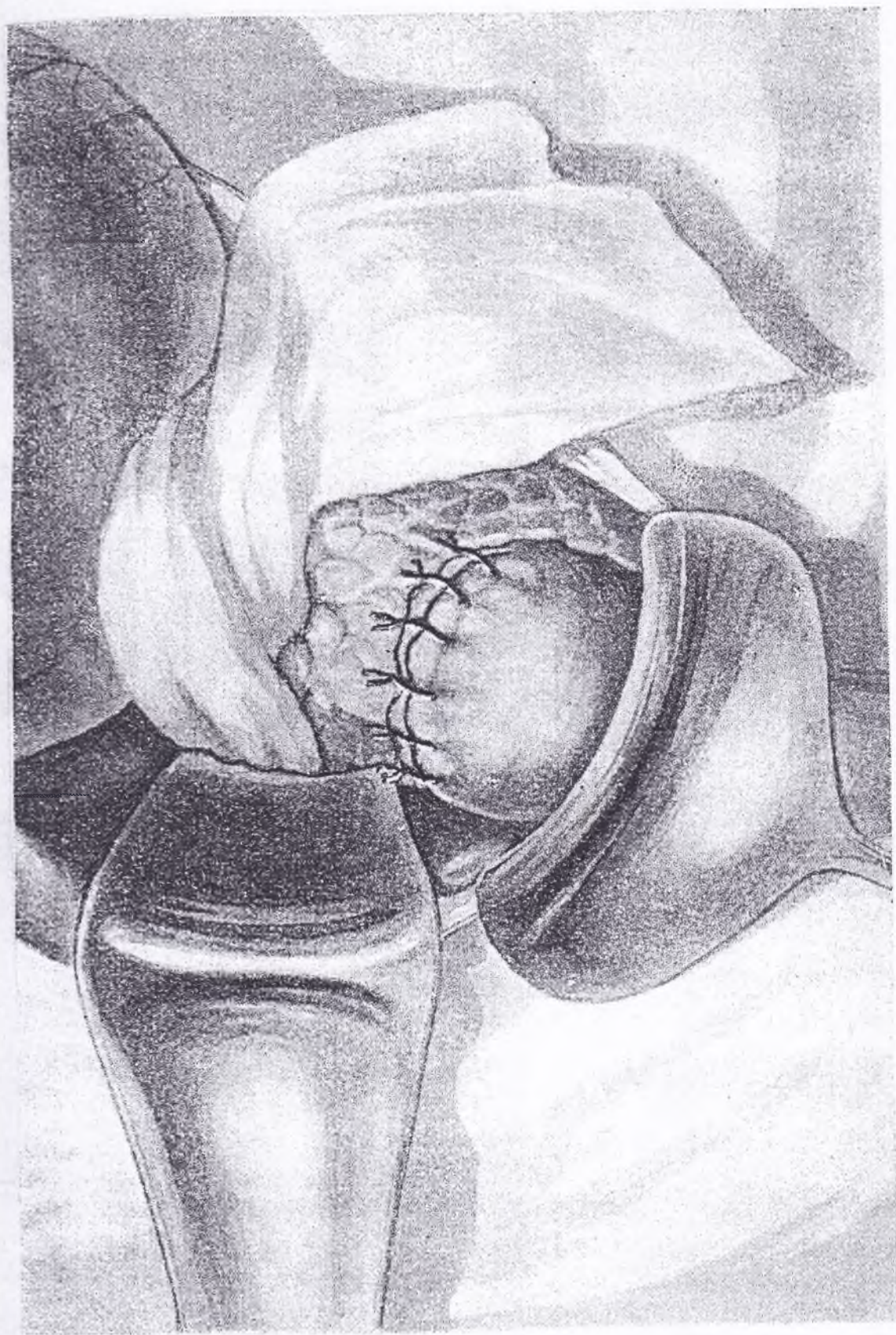

Рис. 31. Наложение на культю двенадцатиперстной кишки узловых швов (при короткой культе).



ис. 32. Вид культи двенадцатиперстной кишки после наложения узловых швов (при короткой культе).

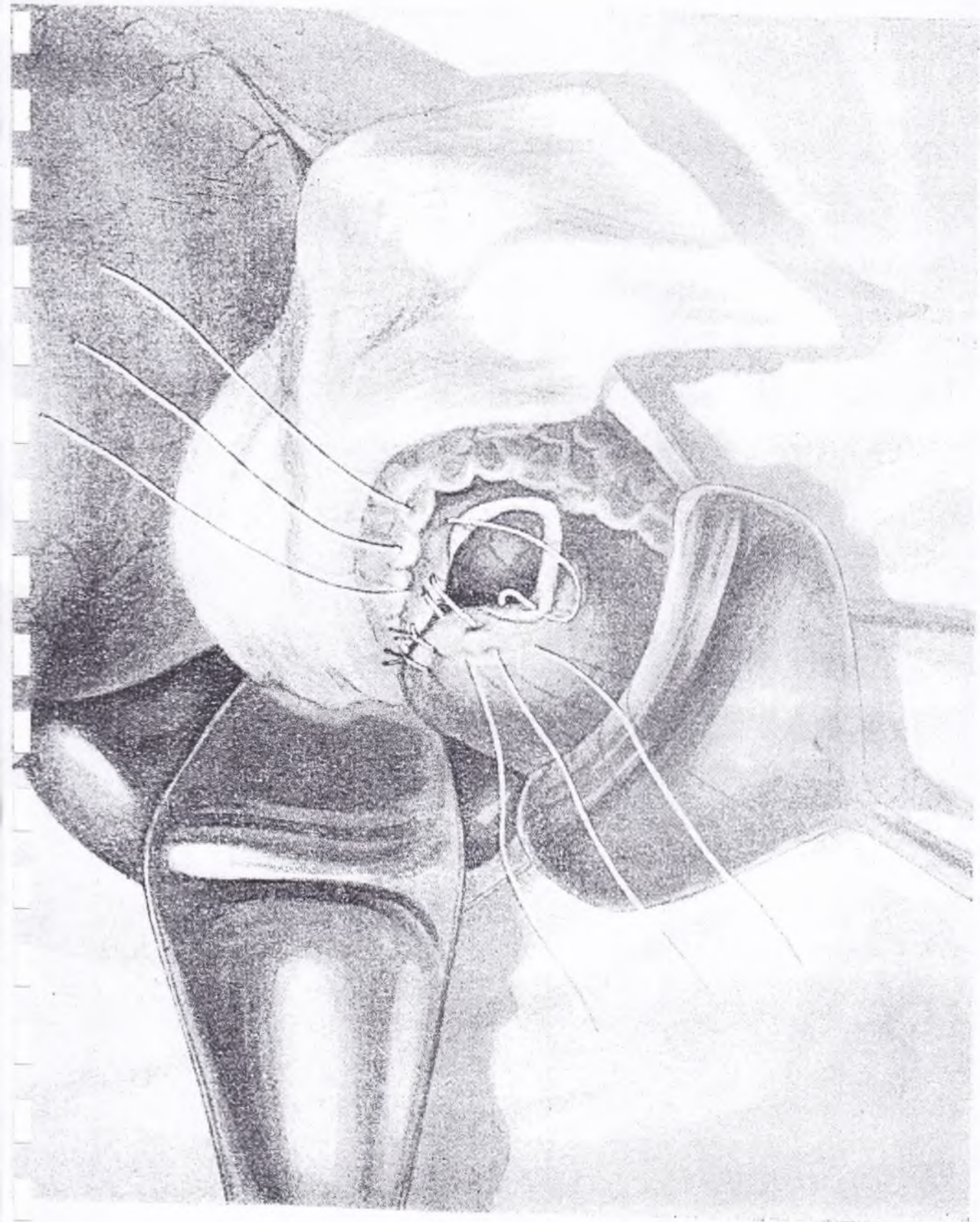


Рис. 33. Зашивание культи двенадцатиперстной кишки узловыми швами без применения жома.

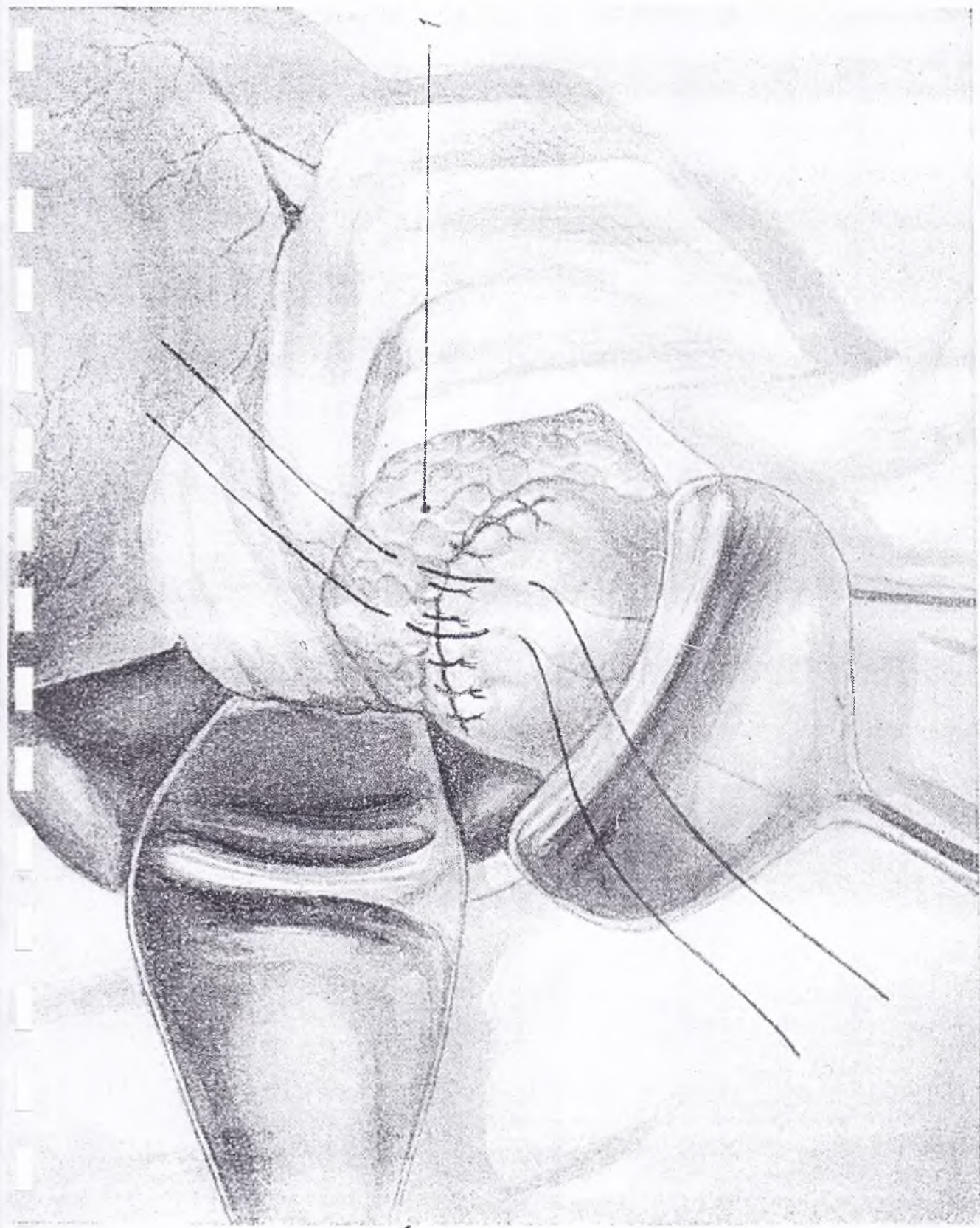


Рис. 34. Наложение второго этажа узловых швов на культю двенадцатиперстной кишки при короткой задней ее стенке.

1 — поджелудочная железа.

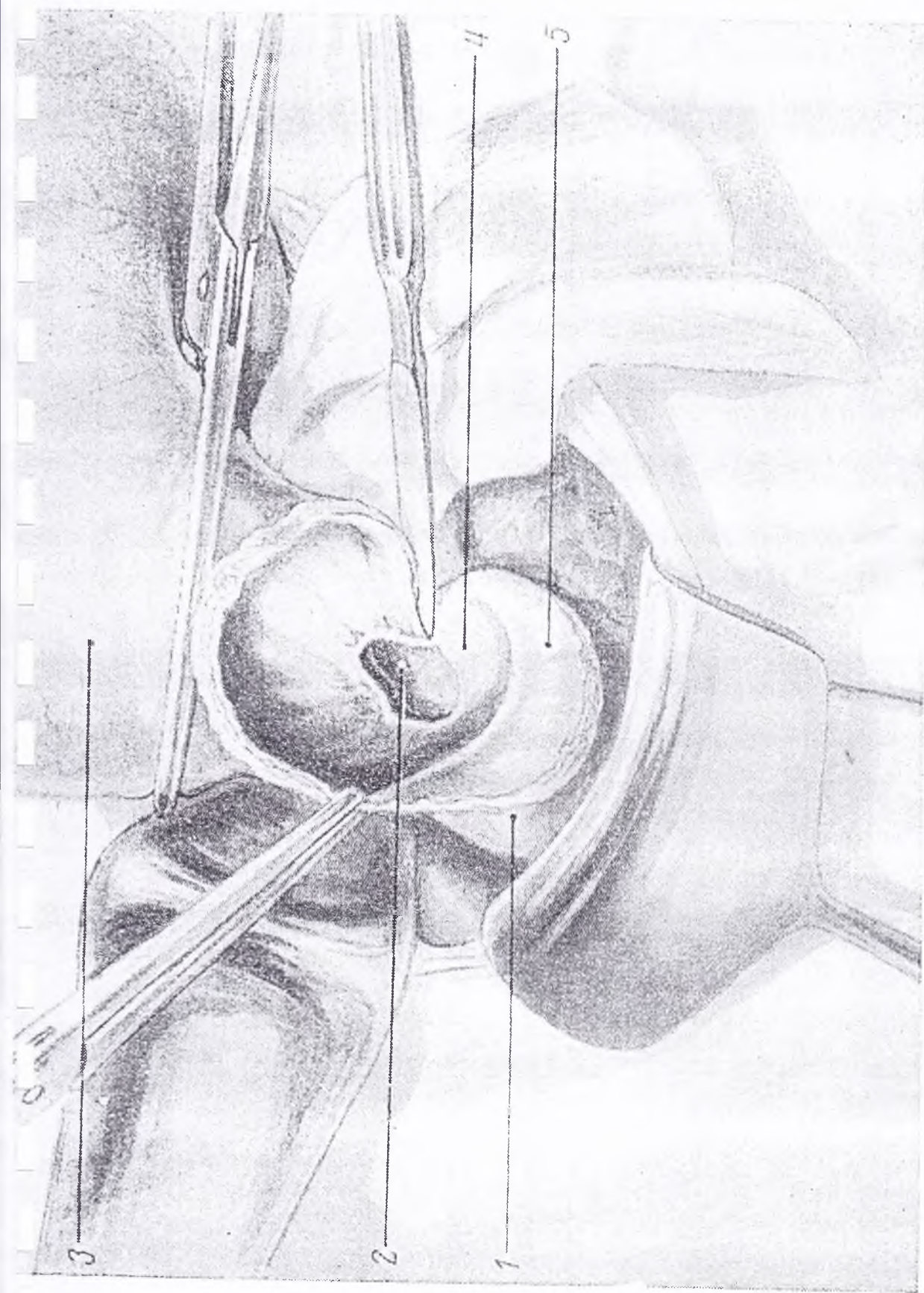


Рис. 35. Начало отсечения двенадцатиперстной кишки при низко расположенной пенетрирующей язве двенадцатиперстной кишки.

1 — передняя стенка двенадцатиперстной кишки; 2 — язва двенадцатиперстной кишки; 3 — задняя стенка желудка; 4 — слизистая задняя стенка двенадцатиперстной кишки; 5 — доскут передней стенки двенадцатиперстной кишки.

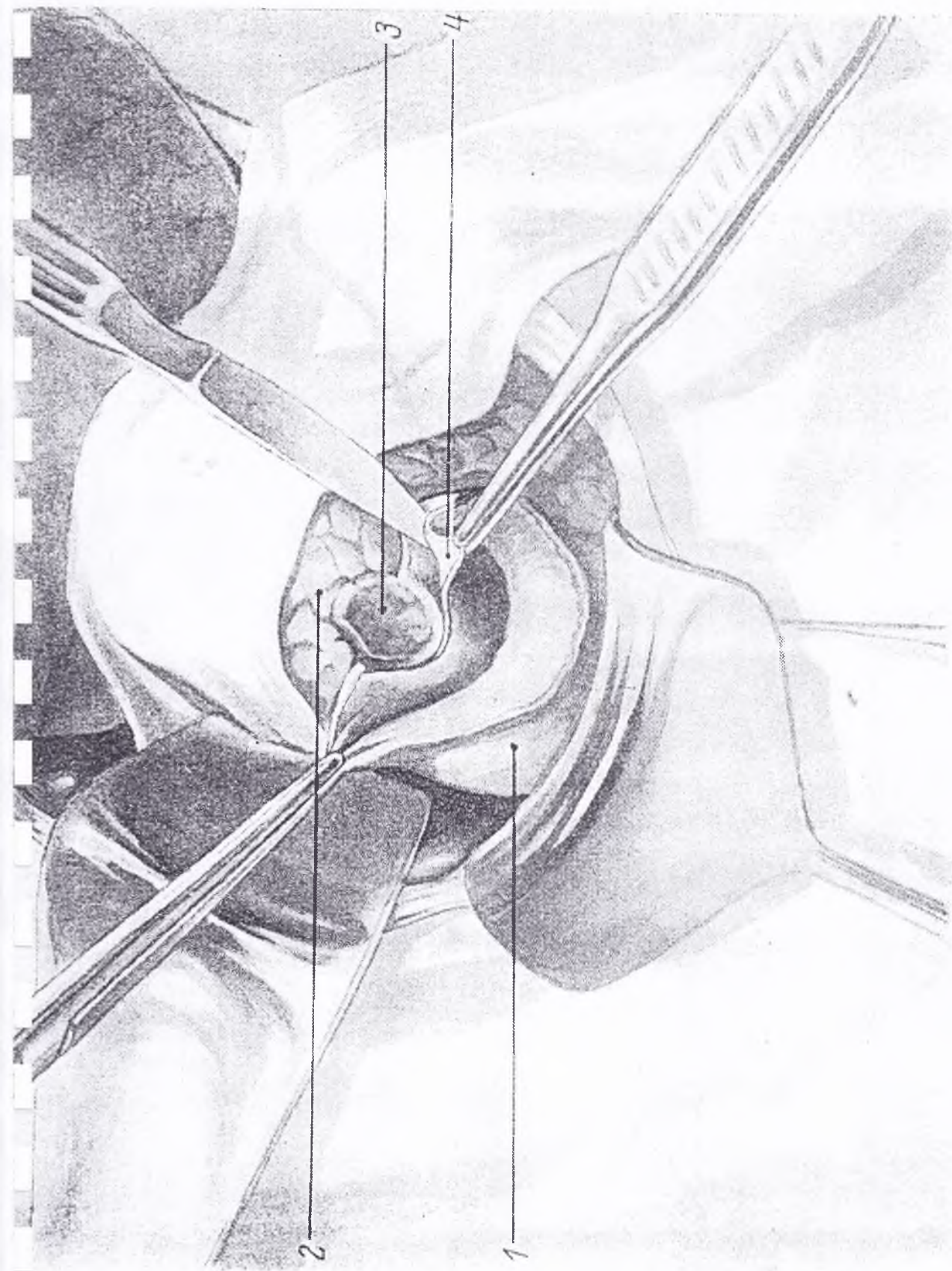


рис. 36. Удаление слизистой оболочки двенадцатиперстной кишки в окружении язвы.

1 — передняя стенка двенадцатиперстной кишки; 2 — поджелудочная железа; 3 — язва задней стенки двенадцатиперстной кишки; 4 — отсекаемая слизистая двенадцатиперстной кишки.

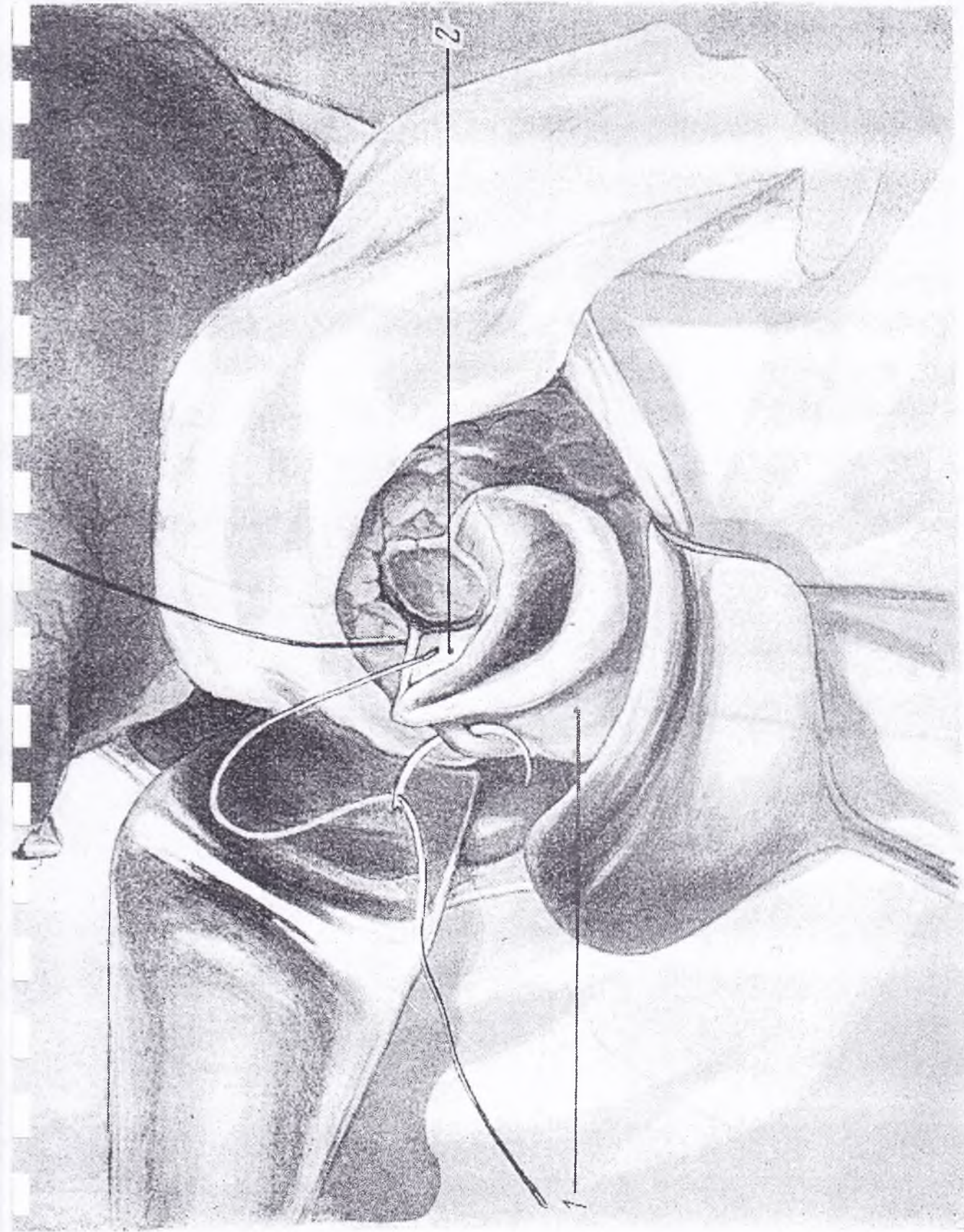


Рис. 37. Наложение первого шва на стенку двенадцатиперстной кишки при пенетрирующей язве.

— передняя стенка двенадцатиперстной кишки; 2 — край задней стенки двенадцатиперстной кишки, лишенный слизистой.

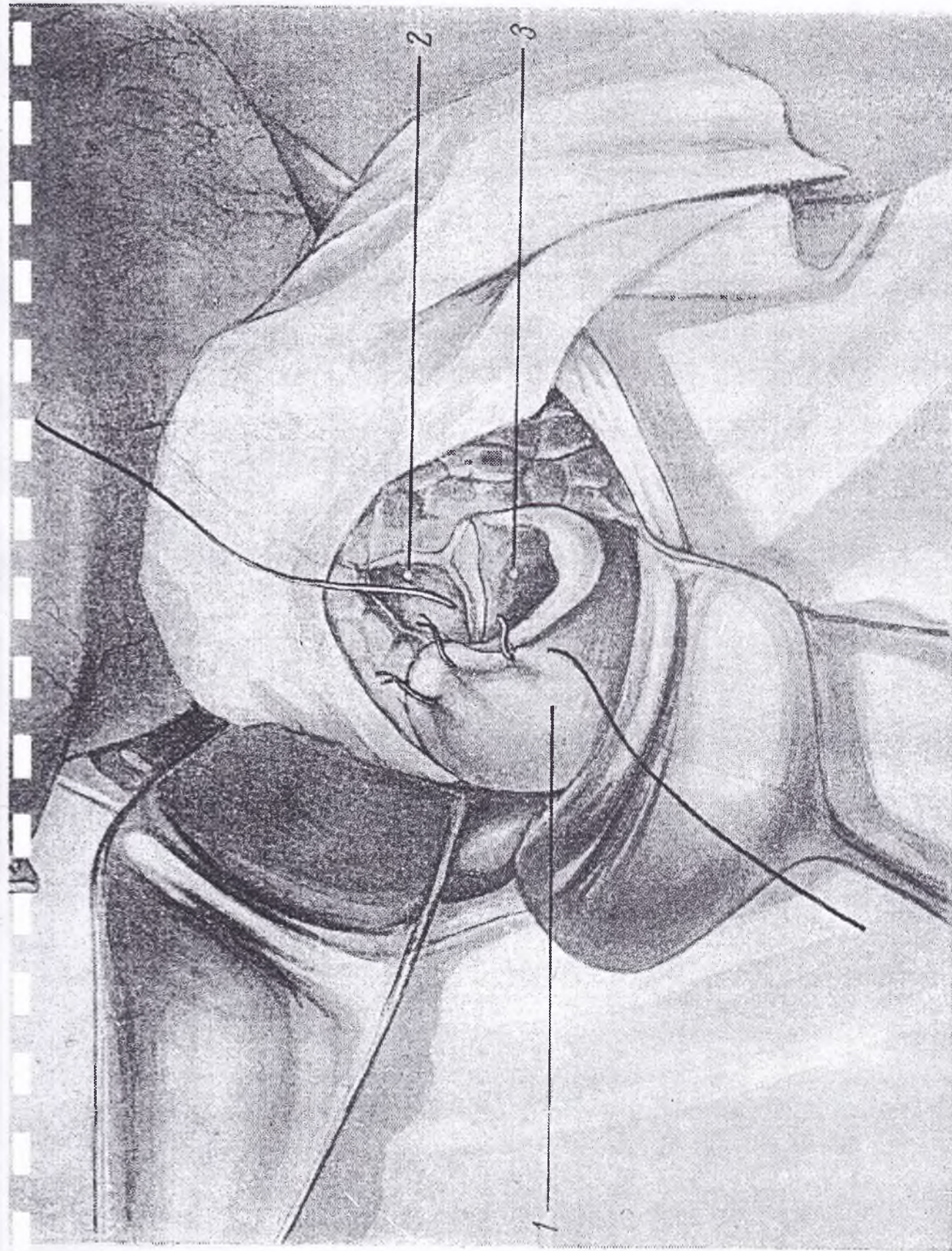


Рис. 38. Наложение швов на стенку двенадцатиперстной кишки в области расположения пенетрирующей язвы.

1 — передняя стенка двенадцатиперстной кишки; 2 — дно язвы задней стенки двенадцатиперстной кишки; 3 — задняя стенка двенадцатиперстной кишки.

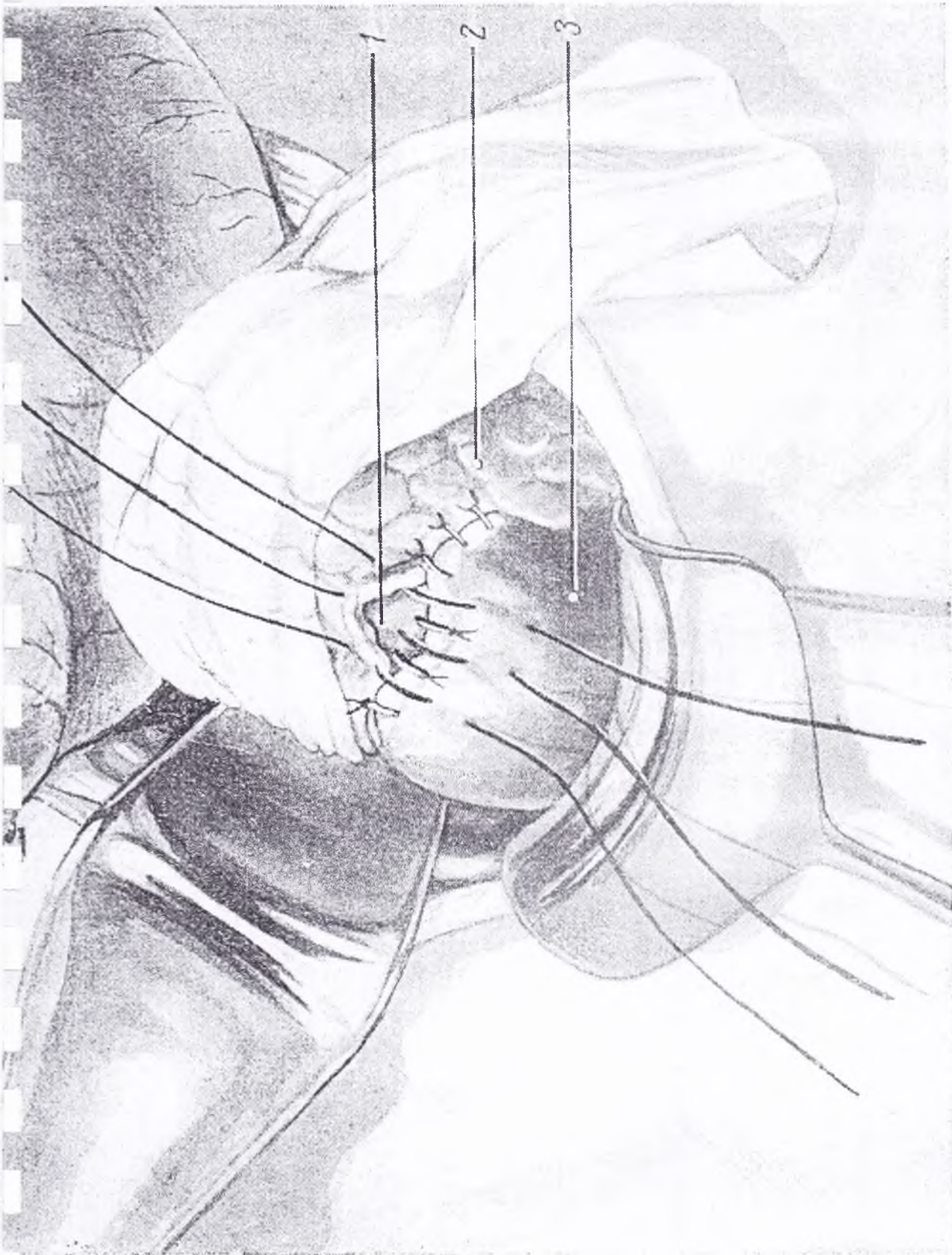


Рис. 39. Наложение второго этажа узловых швов на культю двенадцатиперстной кишки при пенетрирующей язве.

— верхний край язвы; 2 — поджелудочная железа; 3 — передняя стенка двенадцатиперстной кишки.